OPHTHALMOLOGICAL SOCIETY LIBRARY

DU

KÉRATOCONE

ET DE SA CORRECTION

PAR

LES VERRES CONIQUES

LYON. — IMPRIMERIE PITRAT AINÉ, RUE GENTIL.

DU

KÉRATOCONE

ET DE SA CORRECTION

PAR

LES VERRES CONIQUES

PAR

LE Dr N.-P. BÉNAKY

DE SMYRNE

AVEC TROIS FIGURES DANS LE TEXTE

PARIS

LIBRAIRIE J.-B. BAILLIÈRE ET FILS

19, rue Hautefeuille, près du boulevard Saint-Germain

LONDRES

BAILLIÈRE TINDALL AND COX

20, King William street

MADRID

CARLOS BAILLY-BAILLIÈRE

Plaza de Topete, 8

1881

INTRODUCTION

L'étude des anomalies de la réfraction de l'œil a fait, avec les mémorables travaux de Donders sur l'amétropie et l'astigmatisme, des progrès aussi considérables qu'inattendus. L'optique ophtalmologique ne s'est pas arrêtée aux progrès réalisés par le savant ophtalmologiste : aux verres sphériques et cylindriques elle vient d'ajouter les verres coniques et hyperboliques pour la correction du kératocône.

Étudier ce nouveau mode de traitement du kératocône, exposer en même temps l'histoire pathologique de cette affection ainsi que les divers procédés opératoires auxquels on a eu recours, tel est le triple but que nous nous sommes proposé.

Ce travail se trouve par conséquent divisé en trois parties.

Dans la première partie, nous traiterons de la pathologie du kératocône et de tout ce qui s'y rapporte.

La seconde partie aura pour sujet le traitement envisagé au point de vue hygiénique, médical et chirurgical.

La troisième partie, enfin, comprendra l'étude du traitement optique par les verres coniques et les verres hyperboliques. De plus, à ce chapitre se rattachent quelques notions nouvelles sur la réfraction de la lumière à travers les verres coniques.

Avant de terminer cette introduction, qu'il nous soit permis d'exprimer notre reconnaissance à M. le professeur Gayet pour l'intérêt qu'il nous a toujours témoigné, pour son obligeance à nous faciliter l'étude des heureux effets des verres coniques dans le traitement du kératocône, et à nous communiquer ses idées et ses observations au sujet du traitement qu'il a préconisé.

M. le Dr Dor, professeur honoraire de l'Université de Berne, a droit également à toute notre gratitude pour le bienveillant accueil qu'il nous a toujours réservé. C'est sous son inspiration que nous avons choisi comme sujet de notre travail l'étude du kératocône. Il a gracieusement mis à notre disposition sa riche bibliothèque ophtalmologique. Son temps et ses conseils ne nous ont jamais fait défaut.

Nous devons remercier également M. le Dr Leroy, médecin aide-major, qui nous a communiqué une note inédite sur la réfraction à travers les verres coniques.

Notre reconnaissance doit être d'autant plus vive que cette note a été spécialement rédigée pour notre travail.

Nos affectueux remerciements à notre excellent ami Paul Lachmann, préparateur à la Faculté des sciences, qui nous a prêté son bienveillant concours pour la traduction des auteurs allemands que nous avons dû consulter.

Digitized by the Internet Archive
in 2014

https://archive.org/details/b21644196

DU

KÉRATOCÔNE

ET DE SA CORRECTION

PAR

LES VERRES CONIQUES

CHAPITRE PREMIER

HISTOIRE PATHOLOGIQUE

Synonymie. — Proéminence conique de la cornée. Hyperkeratosis (Himly, Schmidt). Staphylôme cornéen transparent, Staphyloma corneæ pellucidum. Staphyloma corneæ totale conicum pellucidum (Rau). Cornea conica, Cornée conique (Stöber). Staphyloma conicum. Conical formed cornea (Wardrop). Sugar-loaf cornea (Radius). Staphyloma diaphanum (Friderich). Prolapsus corneæ (Benedikt). Procidentia corneæ (Helling). Keratoconus (Von Ammon). Kerektasie conique. Ochlodes (Taylor).

I

DÉFINITION ET DESCRIPTION ANATOMIQUE

Le kératocône est une anomalie de la forme de la cornée, congénitale ou acquise, dans laquelle les parties centrales de cette membrane sont plus fortement cour-

bées, les parties périphériques au contraire plus aplaties, par le fait que la cornée a pris la forme d'un cône à sommet plus ou moins obtus (pain de sucre).

Le kératocône présente plusieurs variétés anatomiques. Nous trouvons tout d'abord une première forme assez régulière, où la cornée revêt la figure conique se rapprochant, plus ou moins d'un cône géométrique à surface lisse, ou plutôt celle d'un hyperboloïde, comme de Gräfe l'a démontré. Tantôt toute la cornée participe de la forme conique, tantôt le cône est petit comparativement à l'étendue de la cornée, et s'élève brusquement de la surface de celle-ci. Le sommet du cône peut être situé sur l'axe de la cornée ou bien latéralement, vers le côté nasal ou le côté temporal.

Dans quelques cas le sommet du cône est pointu ; dans d'autres, bien qu'il soit plus saillant, il est arrondi en forme de pain de sucre ; dans d'autres cas, tout en conservant cette dernière forme, ses côtés, sur une coupe antéro-postérieure, sont disposés en une courbe à concavité tournée vers l'axe de la cornée, comme von Ammon en a figuré dans son atlas. Enfin on en trouve où la coupe du cône est légèrement ondulée.

La pointe du cône est le plus souvent transparente; quelquefois pourtant elle présente une légère nébulosité pouvant se transformer plus tard en une véritable opacité; nous verrons dans la suite quel parti on a voulu tirer de cette opacité pour la genèse de la maladie.

L'axe du cône varie en longueur; il a le plus souvent 2‴, rarement 2 1/2‴ et plus rarement encore 3‴ [1]. Dans

[1] *Stellwag von Carion*, t. I, p. 261.

ce dernier cas les paupières peuvent ne plus recouvrir la pointe du cône et il en résulte parfois des accidents graves pour la cornée.

Leber a calculé dans un cas de kératocône les différents rayons de courbure de la cornée. Le rayon de courbure au sommet ou tout près de celui-ci était inférieur à 2 millimètres, tandis qu'il atteignait 10 millimètres sur le versant du kératocône (la valeur de ces deux rayons étant à l'état normal comprise entre 7, 5 et 8 millimètres.) Ici donc la partie culminante de l'ectasie appartenait à une sphère idéale grosse environ comme un petit pois; la partie périphérique au contraire à une spère de la dimension d'une petite pomme de terre. Les plans focaux correspondant à ces rayons de courbure sont donc très distants l'un de l'autre, le premier se trouvant dans le système cristallinien ou dans la partie antérieure du corps vitré, l'autre bien plus en arrière [1].

Dans d'autres cas la surface de la cornée, tout en gardant dans son ensemble une configuration conique, présente, comme Brewster le premier l'a décrit, un assez grand nombre de facettes, dues à des éminences sphériques et à des dépressions circulaires qui donnent à la cornée la forme et les propriétés d'un verre multiplicateur (Mackenzie). Dans ce cas les rayons qui traversent la cornée, au lieu de se réunir vers un seul point central, se réfractent vers autant de foyers qu'il y a de facettes, donnant ainsi lieu à un trouble de la vision que nous analyserons plus loin et qu'on désigne sous le nom de

[1] De Gräfe, *Du kératocône*, traduit par Delacroix in *Annales d'oculistique*, t. LX, p. 136.

polyopie. Cette forme est plus rare que la précédente, mais elle existe réellement [1].

II

HISTORIQUE. — ANATOMIE PATHOLOGIQUE

Cette maladie semble avoir échappé à l'attention des anciens ophtalmologistes. Jean Taylor paraît être le premier qui en fit mention en 1766. « Il m'est arrivé naguère, dit Scarpa (1808), d'observer une singulière maladie de la cornée. Je ne saurois trop dans quelle classe des maladies des yeux la ranger, si on ne peut la rapporter au staphylôme.

« Chez une jeune dame de 35 ans, ayant les yeux naturellement saillants, saine d'ailleurs, le centre de la cornée se souleva graduellement, au point que cette membrane ne formoit plus, comme à l'ordinaire, un segment régulier de sphère, mais un cône notablement saillant et terminé en pointe à son milieu. La cornée de chaque œil regardée de côté sembloit un petit entonnoir transparent dont la pointe étoit tournée au dehors. Dans certaines positions de l'œil il sembloit que la pointe de ce cône fût un peu moins transparente que dans le reste

[1] Sichel (père) ne l'a cependant pas observée. « Pour ma part, dit-il, en partant des inégalités constatées par Brewstver, dans aucune de mes nombreuses observations je n'en ai vu, bien que généralement j'aie examiné à l'aide d'un verre grossissant le sommet du cône à cause de ses opacités superficielles. Aussi aucun de mes malades n'a accusé spontanément le phénomène de diplopie ou de polyopie, et ceux à qui j'ai adressé des questions ont répondu négativement. Cette circonstance ne peut donc être regardée comme constante. » *Mémoire sur le staphylôme pellucide, in Annales d'oculistique*, 2 vol. supplémentaires, p. 131.

de la cornée ; dans d'autres cas, ce qui étoit nébuleux l'étoit si peu qu'il ne pouvoit faire un obstacle notable à la vision. En plaçant l'œil directement contre une fenêtre, ce point du saillant du centre de la cornée, plutôt que de transmettre la lumière, la réfléchissoit avec une telle force, qu'il sembloit étincelant, et comme ce phénomène avoit lieu contre la pupille, il en résultoit qu'étant rétrécie dans un grand jour, elle ne permettoit à la malade que de distinguer confusément les objets. » (Scarpa, *Traité des mal. des yeux.* Traduit par Léveillé. T. II, 179.)

Beer *(Das Auge* 1813 p. 60), s'exprime aussi dans les mêmes termes à propos d'une petite fille qu'il a observée.

Les auteurs qui l'ont observée plus tard, ont voulu approfondir la nature de la maladie ; les uns l'ont considérée comme un épaississement de la cornée, les autres comme une hydropisie de la chambre antérieure.

Sir W. Adams et Himly considéraient cette maladie comme un épaississement morbide et un accroissement de la substance cornéenne de la périphérie au centre. Himly lui donnait le nom d'*hyperkeratosis*. Radius partageait la même opinion. Langenbeck admettait une augmentation de volume de la cornée par écartement de ses fibres. Bénédikt une diminution dans la cohésion des feuillets et des fibres de la cornée. Von Ammon, pour éclaircir la question, pratiqua la ponction de la cornée (kératonyxis) et dit l'avoir trouvée plus épaissie et plus dure.

Chelius regarde au contraire le kératocône comme une hydropisie de la chambre antérieure et explique l'allongement de la cornée en cône dans sa partie moyenne

par sa plus grande saillie naturelle au centre qu'à la périphérie.

Wardrop, le premier, émit l'idée que la partie centrale ou le sommet du cône est généralement très mince, et cite notamment un individu affecté de cette maladie, dont la cornée se rompit à la suite d'un coup porté sur l'œil.

Cette hypothèse fut confirmée quelque temps après (1830) par Rudolphe Wagner, qui fit l'examen anatomique de deux yeux atteints de kératocône.

Voici ce qu'il rapporte à ce sujet [1] :

1° *Œil droit.* — La structure du globe oculaire et le point d'émergence du nerf optique n'offrent rien d'anormal. Une légère pression rend la cornée plus saillante. A la face postérieure de la cornée on ne remarque aucune cicatrice. La membrane de Descemet n'est pas épaissie. En prenant la cornée entre les doigts on remarque nettement dans la partie centrale, une excavation entourée d'un épais bourrelet. La cornée fut ensuite coupée par le milieu et l'on trouva que le tiers central était trois fois plus mince que d'habitude, les deux tiers extérieurs, au contraire, notablement épaissis. Cet épaississement intéressait les lamelles moyennes, à l'exclusion des lamelles internes et externes. La substance moyenne était homogène. L'épaississement de la partie extérieure allait en diminuant vers la partie amincie, de sorte que le diamètre de cette dernière était égal à celui d'une pupille modérément dilatée. Les nerfs ciliaires étaient intacts.

2° *Œil gauche.* — La partie supérieure de la membrane de Descemet et la lamelle la plus interne de la cor-

[1] Schmidt, *Ueber Hyperkeratosis. Inaugural Abhandlung*. 1830, p. 17.

née sont solidement reliées au pourtour de l'iris et au ligament ciliaire. Dans ses parties extérieures la cornée est un peu épaissie ; au centre elle est amincie environ de moitié ; il y a des adhérences postérieures. La quantité d'humeur aqueuse n'est pas plus considérable que d'habitude dans les deux yeux.

Dans un travail sur le kératocône, paru plus tard (1859), Bowman publia l'examen histologique qu'il avait fait faire par Hulke d'une cornée conique. Voici les altérations qui furent constatées [1] :

La partie centrale, trouble, de la cornée, était plus amincie que les parties phériphériques, qui étaient transparentes et conservaient leur courbure naturelle. Cet amincissement commençait à la base du cône et allait progressivement vers le sommet où il atteignait son maximum. En ce point l'épaisseur de la cornée était seulement le tiers de celle des régions périphériques. La continuité de la lame élastique antérieure était parfaite, mais sur le sommet cette lame était plus mince et ridée ; elle était soulevée par un amas de nucléus très rapprochés, allongés ou en forme de bâtonnets, et au dessous, le tissu lamellaire était remplacé par un tissu fibreux à noyaux, pourvus de prolongements. Dans les mailles de ces fibres il y avait des groupes de cellules larges, ovales ou fusiformes.

La structure de la région périphérique était parfaitement normale ; et à la base du cône il y avait transition graduelle des parties saines aux parties malades. Les corpuscules interlamellaires devenaient plus abondants,

[1] Bowman, *On conical cornea. Ophthal. Hospital reports*, t. VII, p. 154 1859.

se ramifiaient ou s'étendaient sur les fibres, pour s'unir en plusieurs endroits à celles qui venaient des corpuscules voisins.

Ces altérations étaient confinées au tissu lamineux de la cornée et à la lame élastique antérieure. La substitution d'un tissu de fibres nucléaires et de cellules à la disposition lamellaire explique le trouble du cône et la tendance à la voussure.

III

SYMPTOMATOLOGIE

Nous diviserons, pour la facilité de l'étude, les symptômes, en symptômes objectifs et en symptômes subjectifs.

A. — SYMPTÔMES OBJECTIFS

Un des symptômes les plus frappants de ce groupe, celui qui attire tout d'abord l'attention du médecin, est l'aspect même de la cornée. Quand on regarde en face une cornée conectasique, la partie conique ressemble assez à une goutte d'eau limpide, placée sur le centre de la cornée. Si le malade est placé devant une fenêtre, on constate que le sommet du cône réfléchit la lumière à la manière de l'arête d'un cristal ; il paraît étincelant ; ce scintillement est d'autant plus marqué que le sommet du cône est plus saillant. L'apparence cristalline est un bon signe de diagnostic, car elle ne se rencontre dans aucune autre maladie de la cornée.

L'étude des reflets cornéens montre nettement les mo-

difications de courbure que la cornée a subies. Les dimensions des images réfléchies sur un miroir convexe par un même objet situé à une distance constante, sont directement en rapport avec la courbure de la surface réfléchissante. Lorsqu'on promène la flamme d'une bougie devant une cornée saine, soit dans le sens horizontal, soit dans le sens vertical, on voit de légères variations dans la grandeur des reflets. Ces variations, dues à la forme même de la cornée, qui ne présente pas le segment d'une sphère mais bien celui d'un ellipsoïde, se produisent insensiblement pendant le passage du reflet entre le bord et le centre de la cornée et, en pratique, elles sont négligeables. Mais sur une cornée conique, la variation des reflets est brusque. Le reflet de la flamme devient manifestement plus grand sur les portions déclives du cône, tandis qu'à une distance du centre relativement très faible, il se rapetisse d'une façon très notable. Sur le kératocône de moyen degré on peut évaluer à 1 : 2/3, 1 : 1/2 le rapport entre les grandeurs du reflet central et du reflet périphérique (de Gräfe).

Il est encore plus facile d'examiner l'image d'une fenêtre qui se réfléchit sur la cornée. Cette image a l'aspect particulier que nous venons d'étudier en parlant des reflets : elle est toute petite au sommet du cône, et s'agrandit dès qu'elle passe sur les parties déclives

Loring a fait connaître au congrès de Milan un instrument destiné à mesurer la courbure de la cornée, par la comparaison de deux images. Cet instrument consiste en un disque sur lequel sont placées de petites surfaces hémisphériques en verre taillées d'après les rayons de courbure, 6, 7, 7 1/2, 7 3/4, 8 millimètres. Partant du

principe que les images sont proportionnelles au rayon de courbure, il suffit de mettre le disque à côté de l'œil à examiner devant un éclairage convenable. On cherche sur le disque la petite sphère qui donne l'image de la même dimension que celle fournie par les cornées. Le rayon de courbure de cette petite sphère sera le rayon de courbure de la cornée elle-même. Le degré d'approximation obtenu à l'aide de cet instrument est tel qu'on peut reconnnaître avec ces sphères des différences de rayon qui ne dépassent pas quatre dixièmes de millimètre[1].

Javal a également proposé un petit appareil destiné à mesurer la courbure de la cornée. Cet appareil consiste en un bain d'œil dont le fond est remplacé par un verre plan et rempli d'eau tiède. Après quelques moments l'œil s'habitue à rester ouvert dans l'eau, comme déjà l'avait dit Thomas Young. Pour ceux qui sont atteints d'un astigmatisme irrégulier de la cornée, on obtient de cette manière une acuité visuelle presque normale, quand on a soin de remplacer la réfraction cornéenne par celle d'une lentille sphérique. Le petit bassin oculaire peut servir non seulement pour des recherches théoriques, mais aussi à donner une vue excellente à des personnes atteintes de kératocône ou d'autres défauts cornéens qui échappent à la correction qu'on peut obtenir par les lentilles.

(*Annali d'Ottalmologia*. Anno IX, Fasc. III et IV, et tirage à part. *Congresso periodico internazionale d'Ottalmologia*. Milano, 1880, p. 7 et 29.)

[1] Voir la description de l'appareil de Loring, *in Transactions of the american ophtha'mological Society. Sixteenth annual meeting*, New-York, 1880, p. 136 et suiv.

L'examen ophtalmoscopique nous fournit un autre moyen de reconnaître les modifications de courbure de la cornée.

Quand on examine à l'ophtalmoscope un œil sain, on voit l'image de l'ophtalmoscope sous forme d'un disque lumineux dont la grandeur reste constante, malgré les déplacements de la tête du malade et les mouvements de parallaxe qu'on imprime à la lentille. Mais, quand la cornée a pris la forme conique, le disque lumineux change de forme suivant les déplacements de la tête du malade ou de la lentille, il devient plus court dans une direction, plus étendu dans une autre, ou bien il présente des zones d'une intensité lumineuse différente. Le fond de l'œil paraît ondulé et miroitant [1].

Ce phénomène est encore plus facile à constater par le miroir ophtalmoscopique seul ; on voit alors, en faisant tomber la lumière sous des incidences différentes, que le côté du cône opposé à la lumière est obscur, ce qui est dû à la projection de l'ombre de la partie saillante de la cornée. Cette ombre se déplace d'après les inclinaisons du miroir ou les mouvements de l'œil, c'est ce qui explique l'aspect miroitant de ce dernier.

La papille du nerf optique, examinée à l'image renversée, a un aspect particulier, elle change de forme, s'étale ou s'allonge au moindre mouvement de la lentille ou de l'œil, ses bords se dédoublent et les vaisseaux se déplacent indépendamment des mouvements du globe.

La myopie est quelquefois tellement forte qu'on peut

[1] Donders, *On the anomalies of the accommodation and refraction of the eye*, p. 550-551.

apercevoir à l'image renversée, les détails du fond de l'œil sans employer la lentille.

Dans beaucoup de cas, surtout dans ceux d'un développement lent et progressif, la circulation de l'œil n'est ni affaiblie ni activée, mais souvent les vaisseaux ciliaires sont surchargés à cause des efforts de vision.

Dans les cas avancés, la chambre antérieure est plus spacieuse qu'à l'état normal, et l'humeur aqueuse existe en bien plus grande quantité. L'iris conserve sa position et sa configuratien naturelles. Quelquefois il est atteint de trémulus. Dans un cas de Textor la fluctuation était nettement perçue. Quant à l'état physique de l'œil, Bowman [1] croit que la tension intra-oculaire, loin d'être augmentée, serait même diminuée.

Les observations tonométriques de M. Dor [2], ainsi que celles de Pflüger [3], ont donné des résultats variables.

M. Dor a trouvé avec son tonomètre, chez une femme atteinte de double kératocône 27° pour l'œil gauche et 29 1/2° pour l'œil droit, tandis qu'à l'état normal il a vu la tension oculaire osciller entre 25° et 29°. E. Pflüger a trouvé avec le même tonomètre auquel M. Dor avait apporté une légère modification, une tension normale moyenne, comprise entre 22° et 25°. Ses mensurations ont été prises sur 102 sujets sains ; et dans un cas de kératocône il a vu la tension intra-oculaire atteindre 30°, mais ce malade présentait en outre d'anciennes synéchies postérieures, et c'est à ces synéchies que Pflüger attribue

[1] L. c., p. 158.

[2] Dor, *Ueber Ophthalmotonometrie*, *Zehenders Monatsbl.*, 1865, p. 351, sqq.

[3] Pflüger, *Beiträge zur Ophthalmotonometrie. Inaugural-Dissertation*, pp. 39, 43, 44.

l'augmentation de pression. Dans un kératocône aigu, cet auteur trouva la tension intra-oculaire abaissée; elle était de 21°, tandis que la tension normale de l'autre œil était de 23°.

De Gräfe admet aussi une augmentation de pression dans la chambre antérieure, mais pour lui elle serait secondaire et due à la diminution de la résistance de la cornée. (Voir pour plus de détails le travail de M. Dor, *Ueber Ophthalmotonometrie*, avec la *Description du tonomètre* du même auteur dans Zehender's *Monatsblätter*, 1865, p. 351, sqq., et la thèse inaugurale de Pflüger, *Beiträge zur Ophthalmotonometrie*, p. 39, 43 et 44.)

B. — SYMPTÔMES SUBJECTIFS

Les symptômes que nous venons d'examiner sont communs aux diverses formes de kératocône; mais les symptômes subjectifs diffèrent suivant la surface plus ou moins régulière que revèt la cornée.

Dans les cas légers, au début de l'affection ou bien encore lorsque la saillie de la cornée présente cette forme assez régulière que nous avons décrite en premier lieu, la maladie ne produit qu'une faible incommodité. « Les malades se plaignent de myopie en même temps que de douleurs orbitaires ou oculo-circumorbitaires avec sensation de pesanteur et de distension du globe oculaire. » (Sichel fils [1]) La perturbation du pouvoir visuel suggère alors assez fréquemment l'idée d'amblyopie combinée avec de la myopie; et il est arrivé assez souvent à des

[1] *Traité*, etc., p. 291.

observateurs inexpérimentés de traiter pour de l'amblyopie des cas de kératocône commençants[2]. Donders cite, entre autres, le cas d'un kératocône traité de cette manière et dont il ne put établir le diagnostic qu'à l'aide du miroir ophtalmoscopique. La cause de la diminution de l'acuité visuelle réside alors dans un trouble de réfraction : l'œil est astigmate.

Dans les cas plus avancés le trouble de la vision occasionné par cette anomalie de forme est très considérable. Les yeux sont fortement myopes, sans que des verres concaves puissent produire une amélioration sensible ; en général, alors il y a une perturbation notable dans la vision centrale et périphérique et un obstacle pour l'orientation. Ces troubles résultent des modifications de courbure de la cornée. « La forme, dit de Gräfe, vers laquelle tend la courbure de la cornée dans le kératocône est telle que, entre la région culminante de la cornée, dont la réfraction est anormale et excessive, d'une part, et la région latérale de réfraction faible d'autre part, il existe une zone dont les conditions de la réfraction normale sont à peine modifiées. Cette zone moyenne conserve une certaine étendue, alors même que le changement de courbure de la région centrale est assez prononcé pour devenir très manifeste pendant l'examen des images réfléchies. En conséquence, tant que la lumière qui traverse ces parties, où elle se réfracte assez régulièrement, constitue une fraction prépondérante du faisceau admis par la pupille, les images ainsi produites ne sont pas altérées de manière à troubler profondément la

[2] Donders, *Loc. cit.*, p. 550.

perception par la portion de lumière anormalement réfractée. Celle-ci d'ailleurs, qui traverse à la fois et la région centrale de la cornée où la courbure est excessive, et les régions latérales dont la courbure est insuffisante, ne donne tout naturellement, sur la rétine où elle dessine des cercles de diffusion, que des images relativement peu éclairées. Ce n'est qu'à l'époque où par suite du progrès du mal la zone moyenne sus-mentionnée vient à se rétrécir, et où la portion de lumière transmise qui y correspond ne peut plus être prédominante, c'est alors seulement que les troubles fonctionnels prennent un caractère sérieux. » (Von Gräfe, du kératoconus, traduction du docteur Delacroix. *Annales d'oculistique*, t. LX, pp. 135 et 136.

C'est pour cette raison que les malades voient mieux les objets à un demi-jour, quand ils leur sont présentés de côté ou quand les malades ont fait usage d'un mydriatique, conditions qui leur permettent d'utiliser précisément cette zone intermédiaire sus-mentionnée. Il résulterait de cette asymétrie de réfraction pour une cornée assez régulièrement conique une série de *myopies progressives* de la périphérie au centre (Dor) . Les malades ne voient plus qu'avec des cercles de diffusion de plus en plus grands; on comprend donc aisément qu'un tel état ne puisse s'améliorer sensiblement par les verres concaves, puisque aucun de ces verres ne corrigera à la fois tous les rayons qui traversent la cornée.

Malgré cette myopie excessive, les malades peuvent encore lire les caractères ordinaires d'imprimerie, parce que, en rapprochant beaucoup les objets, ils obtiennent des images rétiniennes plus grandes et par conséquent

plus faciles à percevoir (Schweigger). C'est aussi pour la netteté des images rétiniennes qu'ils clignent fortement les paupières; cependant ce fait peut être dû à la photophobie, lorsque celle-ci existe.

Dans un cas publié par Steinheimer dans les *Archives de Knapp*[1], le malade pouvait améliorer sensiblement sa vision par une douce pression exercée à travers la paupière supérieure sur un point déterminé du globe oculaire. Le pouvoir visuel augmentait de cette façon d'un tiers environ, le malade pouvait lire nettement et sans cercles de diffusion les gros caractères comme les petits. Si l'on observait attentivement cette expérience, on s'apercevait qu'au moment de la pression la voussure de la cornée se modifiait, et à travers la fente palpébrale rétrécie, on pouvait voir la convexité de la cornée se rapprocher de la courbure normale. Le malade, peintre de profession, employait ce moyen pendant ses occupations. Mais, à la suite du progrès de la maladie, cette manœuvre finit par devenir innefficace.

L'acuité visuelle de ces malades tombe à 1/20, 1/30 et même 1/50; mais ils sont loin de pouvoir mettre à profit cette fraction restante , il existe en effet entre leur vision centrale et leur vision périphérique une disproportion énorme, qui est due à l'asymétrie de réfraction des différentes zones de la cornée. A une période avancée du mal la zone centrale intermédiaire se rétrécit graduellement, et la portion centrale culminante de la cornée se continue directement à pic avec la portion périphérique.

[1] Steinheimer, *Zur Behandlung des Keratoconus mit Eserin*, *Knapp's Archiv*, Bd IX, 3es Heft, p. 254.

Il résulte de cette inégalité de réfraction que ni les variations dans l'accommodation ni le secours des verres concaves ne sauraient procurer l'exacte formation d'images rétiniennes. Lorsque par exemple l'œil est adapté pour la région du sommet, l'image ainsi obtenue sera fortement troublée par les grands cercles de diffusion que fourniront les portions de lumière qui traverseront les parties latérales. Il en serait de même de la lumière transmise à travers la région du sommet, si l'œil était adapté pour les parties latérales. « Mais les inconvénients optiques liés au kératocône sont en réalité bien plus considérables, car la puissance de réfraction de deux cercles parallèles même très rapprochés décrits antour du centre de la cornée reste toujours très inégale, et nous ne rencontrons l'uniformité désirable à cet égard que dans une région périphérique encore trop excentrique pour pouvoir servir à l'acte visuel ». (De Gräfe. ouvrage cité, page 139.)

Dans la forme irrégulière décrite par Brewster, la cornée, avons-nous dit, présente encore dans son ensemble une configuration conique, mais sa surface est taillée d'une foule de facettes qui, possédant, suivant leur configuration et leur position, divers degrés de pouvoir réfringent, rendent la perception des objets confuse et multipliée ; certains sujets se plaignent que les objets leur apparaissent entourés d'une auréole annulaire; pour d'autres les objets se multiplient plus ou moins, de sorte que, quand ils regardent la flamme d'une bougie, ils disent qu'ils en voient 50 ou 60 ; des taches ayant à peine 2 ou 3 millimètres de diamètre leur apparaissent avec des dimensions de plusieurs centimètres de diamètre. (Voir à ce

sujet la planche annexée au travail de Steinheimer dans les *Archiv. de Knapp*. vol. IX., 3e fasc.)

La myopie qui accompagne encore cette forme suit les progrès de la lésion organique et quand celle-ci arrive à un degré très prononcé, la *myopie* combinée avec la *polyopie* constitue un état qui n'est autre que *l'astigmatisme irrégulier*. Ces deux états, polyopie et myopie progressives, font que la vision devient très confuse au delà de quelques centimètres; à 50 cent., à 1 mètre de distance, les malades n'ont qu'une notion imparfaite de la forme et de l'éloignement des objets. Cet état réduit les malades, lorsqu'il arrive à son plus haut degré, à ne voir que les objets les plus gros; ils ont bientôt de la peine à se conduire seuls et se trouvent par conséquent dans une position qui diffère peu de la cécité.

L'abaissement de l'acuité visuelle peut aussi être dû en partie à la réflexion de la lumière par le sommet du cône, qui ne se laisse ainsi traverser que par une faible partie des rayons lumineux.

IV

MARCHE ET TERMINAISON

Le kératocône procède toujours graduellement, mais avec une vitesse variable. Il peut rester stationnaire à toutes les époques de son développement, depuis une faible courbure, telle que l'ophtalmoscope seul puisse la déceler, jusqu'à une extrême irrégularité de la courbure avec opacité et diminution notable de la vision. Mais il peut aussi, après être resté stationnaire jusqu'à une

certaine époque, reprendre une marche rapide. Il attaque ordinairement les deux yeux, quelquefois simultanément et d'une manière égale, plus souvent inégalement, de sorte que la vision est toujours plus mauvaise d'un côté. Le kératocône peut encore rester unilatéral comme Bowmann l'a remarqué chez un homme de soixante ans. M. Dor a aussi publié dernièrement deux cas de kératocône unilatéral.

Lorsque la maladie progresse, la vue s'affaiblit de plus en plus, le malade ne voit plus qu'avec un grand effort en rapprochant beaucoup les objets et clignant fortement les paupières, ce qui améliore sensiblement la vision, mais aux dépens du champ visuel. L'acuité visuelle peut descendre jusqu'à 1/50 de la normale, il y a souvent de la photophobie. La notion des contours et des distances est abolie, et dans les cas extrêmes les malades sont obligés de renoncer à toute occupation.

Il est à remarquer que quelque prononcée que soit l'affection, on n'a pas observé qu'elle soit allée jusqu'à produire la rupture spontanée de la cornée. En cela tous les observateurs sont unanimes. Bowman [1] explique le fait de la manière suivante : « A mesure, dit-il, que la cornée devient plus mince, l'exosmose de l'humeur aqueuse est plus facile, et ainsi la pression intra-oculaire ne devient pas supérieure à la résistance diminuée de la cornée. L'équilibre est ainsi établi comme à l'état de santé, uniquement parce que l'écoulement de l'humeur aqueuse par transsudation à travers la cornée est plus grand qu'à l'ordinaire ; cela s'accorde avec ce fait que ces yeux sont

[1] *Loc. cit.*, p. 158.

plus mous. » Nous avons vu, en dépit de cette affirmation, que la tension intra-oculaire a quelquefois été trouvée augmentée dans le kératocône. Quant à la transsudation de l'humeur aqueuse à travers la cornée, les travaux de Leber ont démontré qu'elle ne laisse rien transsuder tant que l'épithélium postérieur est intact. Or, dans toutes les observations anatomiques du kératocône, on a observé l'intégrité de cette surface.

Quand la cornée est partiellement ulcérée, les efforts que le malade fait pour voir distinctement les objets peuvent rompre la capsule antérieure du cristallin, déplacer celui-ci et le pousser derrière la face postérieure de l'iris qui vient s'appliquer contre la cornée. (?) Quelquefois l'iris bombe en avant sans changement appréciable dans la position du cristallin, mais le fait est rare (Middlemore) [1].

V

DIAGNOSTIC

Le diagnostic raisonné du kératocône est exposé dans la symptomatologie que nous avons décrite, et nous ne saurions y insister sans nous exposer à des répétitions inutiles. Nous nous bornerons donc à dire que les formes avancées sont surtout reconnues par la vue de profil et les perturbations catoptriques des images cornéennes, ainsi que par l'aspect cristallin du centre de la cornée. La dipylopie ou la polyopie doivent encore entrer en ligne de compte. On reconnaîtra les formes légères par l'examen avec le miroir ophtalmoscopique qui

[1] vol. I. p. 532.

montrera l'aspect chatoyant de la cornée et la déformation de la pupille sans lésions anatomiques du fond de l'œil. La correction incomplète par les verres est encore un autre signe de la maladie.

Nous nous étendrons seulement sur le diagnostic différentiel avec d'autres états pathologiques de la cornée ayant quelque rapport avec le kératocône. Au premier rang, nous trouvons l'hydropisie de la chambre antérieure de l'œil (hydrophthalmos de Chélius). La cornée dans ce cas augmente d'étendue jusqu'à 3-4 fois de diamètre, sans se rompre ni présenter la plupart du temps de modification dans sa transparence.

Le malade ressent une pression, en même temps qu'une tension incommode et de la pesanteur dans le globe oculaire ; la vue s'affaiblit et la maladie aboutit graduellement à l'amblyopie amaurotique (Schmidt). Les mouvements du globe oculaire deviennent de plus en plus pénibles. La sclérotique présente autour de la cornée et dans une étendue de quelques millimètres une coloration bleuâtre. Cet état se distingue du kératocône par la forme globuleuse de la cornée. De plus, le kératocône n'est pas précédé de signes d'inflammation, et à égal degré de développement, la vue est mieux conservée dans ce dernier que dans l'hydropisie.

Il est une autre maladie de la cornée caractérisée par la distension de cette membrane avec conservation de sa transparence, c'est le kératoglobe, maladie le plus souvent congénitale. La cornée dans ce dernier cas se distend uniformément, prend la forme d'une sphère proéminente et se différencie par conséquent très facilement du kératocône.

Le kératocône ressemble encore à un staphylôme cornéen; il est à considérer pourtant que dans le staphylôme la cornée n'est pas seulement distendue, mais en même temps épaissie, gonflée et obscurcie. La perte de transparence est due à une inflammation le plus souvent panneuse, mais guérie, qui a imprimé des modifications profondes dans la substance cornéenne. La chambre antérieure est détruite; des adhérences se produisent non seulement entre l'iris et la cornée, mais aussi entre l'uvée et la capsule cristallienne il se forme un staphylôme conique qui n'acquiert jamais le volume du staphylôme sphérique. La localisation de l'ectasie pellucide vers les parties centrales différencie le kératocône des ectasies généralisées assez pellucides auxquelles un pannus granuleux peut avoir donné lieu. En outre, l'éclairage oblique fait voir que les ectasies généralisées consécutives au pannus ne recouvrent jamais une transparence parfaite, tandis que dans le kératocône la cornée conserve joujours son intégrité de transparence (de Wecker[1]).

Le kératocône peut encore présenter quelques rapports avec une hernie de la cornée ou kératocèle. Lorsqu'un ulcère s'est étendu jusqu'à la couche la plus interne, il arrive parfois que celle-ci, sous la pression de l'humeur aqueuse, prédomine au dehors sous forme d'une vésicule grisâtre et transparente, et forme ce qu'on appelle une hernie de la cornée. Cet état se différencie du kératocône en ce que celui-ci n'est précédé d'aucune inflammation ni d'aucune ulcération. De plus, la hernie de la cornée ne dure que peu de temps.

[1] *Thérapeutique oculaire*. p. 219.

Trumpy a récemment attiré l'attention sur une déformation particulière de la cornée, qui consiste en un déplacement de l'axe de la cornée, dû à une pièce intercalaire, occupant environ 1/3-1/2 du pourtour de la cornée et situé à la partie supéro-interne de l'œil. Une strie trouble large d'environ 1/2 millimètre dont la direction est plus ou moins concentrique avec le bord de la sclérotique, trace une limite nette entre la cornée normale et la pièce intercalée, dont la voussure, moins prononcée, se distingue nettement de la courbure plus forte du reste de la cornée. Trumpy eut l'occasion d'observer cet état dans le service du professeur Horner, chez deux jeunes filles au moment de la puberté. Chez toutes les deux le mal avait un caractère progressif; chez la première la faiblesse de la vue s'est manifestée à un très jeune âge et était peut-être congénitale; elle a sans cesse augmenté, surtout vers la fin.

Cet état se rapproche quelque peu du kératocône, en tant que, dans les deux formes, il y a ectasie partielle de la cornée, mais c'est à cela seul que se borne l'analogie, car, tandis que dans le kératocône c'est une portion relativement peu étendue et située plus ou moins au centre de la cornée, qui fait saillie, nous avons dans l'autre cas une modification de forme tout à fait périphérique, qui intéresse uniformément une portion considérable du pourtour de la cornée, et la partie anormale est plutôt aplatie qu'ectatique (David Trumpy. *Zwei Falle einer eigenthümlichen Hornhautdeformität.* Inaugural-Dissertation. Zurich, 1881, p. 18, 25 et 27).

La polyopie souvent monoculaire jointe au peu d'amélioration que produisent les verres, tant sphériques que

cylindriques, distingue nettement cette affection de la myopie progressive par recul du pôle postérieur de l'œil. D'autre part, l'amélioration que procurent en pareil cas les appareils sténophéiques distingue nettement cet état, de l'amblyopie due à une diminution de la sensibilité de la rétine (de Gräfe).

VI

PRONOSTIC

Le pronostic est en général défavorable, car si le kératocône n'entraîne pas la perte totale du pouvoir visuel, à moins de complications, telles que la cataracte et les altérations du fond de l'œil, la vue est tout au moins très fortement endommagée par l'irrégularité de réfraction. Mais en général le pronostic est plus favorable que dans le staphylôme, car la rupture spontanée de la cornée n'a jamais lieu dans le kératocône, et la transparence de la cornée reste toujours plus grande dans cette dernière affection. Il ne faut pas oublier non plus que la maladie peut rester stationnaire.

VII

GENÈSE ET ÉTIOLOGIE

Au point de vue de la genèse, il y a lieu d'admettre un kératocône primitif et un kératocône secondaire. Le kératocône primitif arrive sans aucune trace d'inflammation précédente et présente la forme conique ou hyperbolique que nous avons décrite. Le kératocône secondaire, arrivant après une ophtalmie le plus souvent panneuse,

ne présente que rarement cette forme régulière, et le sommet de l'ectasie se trouve généralement sur une partie latérale de la cornée.

Les auteurs ont quelquefois confondu ces deux états, et la plupart des opinions émises à ce sujet se ressentent de cette confusion. Nous allons examiner successivement les principales de ces théories.

Théorie de l'augmentation de la pression intra-oculaire. — Les anciens auteurs attribuaient le kératocône à une augmentation de la pression de l'humeur aqueuse. Mais cette opinion n'est pas d'accord avec les conditions hydrodynamiques de l'œil; il n'est pas possible, en effet, qu'un accroissement pur et simple de la pression de l'humeur aqueuse fasse prendre à la cornée une courbure conique ou hyperboloïde, car une telle pression s'exerçant sur toute la surface de la cornée aurait pour effet d'augmenter uniformément la convexité de celle-ci. (de Gräfe.) La généralisation, au contraire, de la pression à tous les liquides intra-oculaires, à part les symptômes glaucomateux, aurait pour conséquence l'aplatissement de la cornée, comme Helmholz l'a démontré il y a longtemps.

Théorie de l'ulcération. — Cette théorie a eu son point de départ dans l'opacité qu'on trouve quelquefois sur le sommet du cône ou dans un point voisin, et a trouvé en Sichel un fervent défenseur qui l'a faite sienne. Sichel, dans son mémoire sur le staphylôme pellucide conique[1], dit que « la saillie de la cornée dépend de son amincissement et de sa distension et se développe toujours à la suite

[1] *Annales d'oculistique*, 2e vol. supplémentaire, p. 133.

d'une ulcération plus profonde au centre, s'effaçant peu à peu vers sa circonférence, ulcération dont la cicatrice étant toujours plus mince et moins résistante que les parties saines de la cornée, cède successivement à la projection des humeurs de l'œil produite par le jeu des muscles et finit par former une protubérance. Cette protubérance, plus forte au centre, c'est-à-dire à l'endroit de la cicatrice où la membrane est toujours plus mince et plus faible, doit nécessairement prendre une forme conique. C'est au sommet ou dans son voisinage immédiat, que doit se trouver, selon mon expérience, une petite cicatrice, la perte de substance étant toujours plus considérable au milieu. L'opacité est légère parce que l'ulcération est peu profonde et que, loin d'être taillée à pic, elle se perd insensiblement vers la circonférence. » .... Et plus loin : « Toujours je l'ai reconnue à l'œil nu, et les personnes auxquelles je l'ai fait voir, lorsque d'abord elles en doutaient, ont toujours fini par la reconnaître à l'aide de la loupe[2] » !

L'idée de l'ulcération est évidemment fausse et cette opacité qu'on a quelquefois, en effet, constatée sur le sommet du cône, loin de jouer le principal rôle dans la genèse du kératocône, est, au contraire, un élément accessoire; elle a pour origine les frottements des paupières contre le sommet du cône; l'irritation que la saillie occasionne, produit un blépharospasme, d'autant plus répété, que le cône est plus saillant. Desmarres, Wecker, de Gräfe ont combattu l'idée de la constance de l'opacité. Pour le premier, elle serait tantôt primitive, tantôt se-

[2] *Loc. cit.*, p. 131.

condaire. Le kératocône, dit-il, surviendrait quelquefois sans ulcération antérieure, et l'opacité, quand elle est secondaire, arriverait seulement quand le cône est trop proéminent pour que les paupières frottent contre lui[1]. Dans un fait publié par Windsor (cité par Mackensie), l'opacité du cône était due à une incrustation saturnine.

Nous avons dit en tête du chapitre que le kératocône peut être primitif ou secondaire. Dans le kératocône primitif, l'opacité doit nécessairement faire défaut, du moins au début. Ce n'est que dans les déformations de la cornée plus ou moins coniques, consécutives à des inflammations ulcéreuses de la cornée, le plus souvent passagères, et disparaissant ordinairement ou diminuant au moins pendant la cicatrisation de la maladie, pouvant persister quelquefois indéfiniment, qu'on doit rencontrer cette opacité primitive, qui trahit ainsi l'origine de la déformation cornéenne. Ces kératocônes secondaires infiniment plus fréquents présenteraient, d'après Secondi[2], des indications thérapeutiques ou opératoires différentes de celles du kératocône primitif. Dans ces déformations coniques secondaires, l'anomalie de courbure, dit de Gräfe, s'arrête aux confins de l'opacité, tandis que l'anomalie de courbure propre au kératocône augmente sans interruption, et s'étend bien au delà des limites de la prétendue infiltration du sommet, sinon même à toute l'étendue de la cornée.

« Du reste, le trouble grisâtre qu'on aperçoit au sommet du kératocône ne présente nullement et à aucune

[1] Desmarres, *Traité théorique et pratique des maladies des yeux*, vol. II, p. 361.

Sulla cura del cheratocono, p. 11.

époque les signes qu'il devrait offrir s'il agissait en diminuant notablement la résistance de la cornée, attendu que jamais il ne revêt le caractère ulcéreux ou purulent, ni ne détermine une infiltration notable du tissu qu'il envahit »..... « et dans tous les cas où nous avons l'occasion d'examiner un kératocône au début, lorsque par exemple le malade, ayant un œil fortement compromis par un degré avancé du mal, observe son autre œil avec une attention inquiète, nous constatons l'absence complète, au sommet de l'ectasie, de l'opacité en question. (De Gräfe, ouv. cité, p. 136).

De Gräfe admet, en outre, qu'à part les frottements des paupières, l'opacité de la cornée peut être due à un changement de texture particulier dont il faut chercher l'origine dans un défaut de nutrition de la région du sommet de la cornée, région sur laquelle agissent à la fois et un processus atrophique préexistant et la distension consécutive à l'ectasie.

Théorie de l'atrophie essentielle. — Après avoir un moment cru à l'augmentation de la pression intra-oculaire produisant le kératocône, de Gräfe admit plus tard une atrophie essentielle de la région centrale de la cornée. La forme conique ou hyperbolique de la cornée, dit-il, donne à penser que cette membrane a perdu de sa résistance juste à son centre ou dans une étendue de 2-3 millimètres, comme il s'en assura par les ponctions de la chambre antérieure. Dans cette expérience, de Gräfe constata que la portion amincie se plissait et faisait collapsus, ce qui la délimitait nettement des autres parties bien tendues de la cornée. A l'aide d'aiguilles à paracentèse munies d'arrêts transversaux, il constata

que l'amincissement existe ,dès la première période du kératocône et augmente graduellement avec l'ectasie. « Mais il ne faudrait pas croire, dit-il à ce propos, que cette diminution d'épaisseur soit en proportion directe de la distension de surface à laquelle la partie centrale de la cornée est assujettie. Dans un kératocône commençant, où la distension de surface qui correspond à cette partie centrale est encore extrêmement faible et reste par exemple très au-dessous de 10 0/0, si l'on pratique, en s'aidant des précautions convenables à ce genre de recherches, une paracentèse à travers la région centrale de la cornée, on y constate déjà un amincissement portant sur un quart de son épaisseur et même plus. Ceci nous apprend à n'en pas douter que bien que l'ectasie et l'amincissement marchent de front, c'est néanmoins l'amincissement qui joue le premier rôle. Nous pouvons donc, en l'absence de tout processus morbide étranger (inflammatoire par exemple), attribuer le kératocône à *une atrophie essentielle de la région centrale de la cornée.* » (De Gräfe, *Du kératocône*, traduit par Delacroix, p. 138).

Il est encore possible que le kératocône primitif se développant sans aucune trace d'inflammation antérieure soit dû à des lésions de la cornée survenues pendant la période de la vie intra-utérine, et complètement guéries au moment de la naissance. Les individus nés dans ces conditions présenteraient, dès leur naissance, le germe de la maladie, ou au moins un degré faible d'atrophie cornéenne, capable de prendre à une certaine période de la vie, à la suite de travaux nécessitant une application suivie de la vue, d'influences défavorables à la nutrition

de la cornée, ou bien encore à la suite de circonstances servant de cause occasionnelle, comme par exemple de fortes contractions musculaires, le développement caractéristique de la maladie.

Nous ne parlerons que pour mémoire de la théorie de Middlemore sur la genèse du kératocône. « Si le ligament ciliaire, dit-il, agit comme on l'admet, c'est-à-dire en comprimant les bords de la cornée, aidé en cela des muscles droits, quand l'œil examine un objet petit ou fort rapproché, il aurait pour conséquence d'accroître la convexité naturelle de la cornée, et l'influence de ces conditions, si elles se répètent, produirait ce changement dans les opérations organiques de la cornée, changement qui serait suivi par la maladie qui nous occupe. »

Cette explication tombe naturellement avec la théorie de l'accommodation qui lui a donné naissance.

His [1] est parvenu à produire expérimentalement le kératocône sur le lapin, en râclant, à l'aide d'une aiguille recourbée, introduite dans la chambre antérieure, le centre de la face postérieure de la cornée. Les expériences de His, faites à Paris en présence de Horner, ont été répétées de tous côtés et ont toujours donné les mêmes résultats. Hurlimann [1], qui a reproduit le premier les expériences de His, décrit ainsi les altérations qu'il a constatées :

[1] Ne trouvant nulle part les expériences de His citées dans les ouvrages, M. Dor a bien voulu demander par lettre, à l'auteur lui-même où il les avait publiées. M. His eut l'obligeance de répondre immédiatement que ces expériences avaient été faites à Paris, en présence de Horner et d'autres personnes, mais qu'il ne les avait pas livrées à la publicité.

[1] *Ueber den Keratoconus. Inaugural-Dissertation.* Zürich, 1860, pp. 19 et suiv.

Environ 16 heures après le grattage, il a vu la cornée présenter un trouble assez considérable sur les deux yeux qui occupaient la largeur de la pupille. Ce trouble était plus prononcé à l'œil gauche, qui avait été blessé plus profondément; en même temps on reconnaissait nettement au centre de la cornée une petite éminence conique terminée par une pointe fine, éminence plus grande à gauche qu'à droite. Le second jour après l'opération, le trouble présentait la même intensité des deux côtés. Le cône du côté gauche avait à peu près 3 millimètres de hauteur, celui de droite un peu moins. Toute la partie centrale de la cornée avait pris part à la formation du cône. Du deuxième au troisième jour le trouble de la cornée diminua notablement, il devint nébuleux, de sorte qu'on pouvait apercevoir nettement la pupille, un peu élargie et étirée. La voussure des deux côtés était encore la même que le jour précédent. Le quatrième jour on voyait encore sur les deux yeux un trouble faible, le cône avait diminué aux deux yeux et n'était plus aussi pointu. Le jour suivant le trouble avait encore diminué, il était presque réduit à un point au centre de la cornée. A gauche une faible voussure légèrement pointue; à droite plus de voussure, le sixième jour toute trace de voussure avait disparu du côté gauche, mais il y avait encore des deux côtés des troubles punctiformes. Dans toutes ses expériences, Hurlimann constata la formation du cône dès le lendemain. Celui-ci atteignait son maximum le 3e jour et disparaissait du 6e au 7e, à mesure que la cornée se cicatrisait. Le grattage de l'épithélium extérieur donna toujours des résultats négatifs.

Panas et Wecker ont encore répété plus tard ces expé-

riences avec les mêmes résultats, et toujours la destruction de l'épithélium antérieur a donné des résultats négatifs, d'où on peut conclure que la destruction de l'endothélium de la cornée fait prendre à cette membrane la forme conique ou hyperboloïde. L'endothélium étant détruit, la cornée se laisse imbiber par l'humeur aqueuse, se ramollit, s'opacifie et enfin se distend sous l'influence de la pression intra-oculaire, et alors la déformation affecte non plus la forme d'une sphère ou d'une ellipse, mais bien la forme d'une hyperbole.

Cette théorie pathogénique est, pourtant, en contradiction avec l'anatomie pathologique. Dans les deux cas connus d'examen de cornée conique il est dit formellement que la lame élastique postérieure et l'épithélium, tant de la face antérieure que de la postérieure, conservaient leur intégrité parfaite. Dans le cas de Schmidt il est dit encore qu'on n'observa aucune cicatrice à la face postérieure de la cornée.

Les faits cliniques plaident en outre contre cette théorie; il arrive en effet bien souvent dans certaines opérations, quand on pénètre dans les chambres antérieures avec un instrument piquant ou tranchant, de détruire une partie de l'endothélium de la cornée. Dans aucune circonstance cependant on n'en a vu résulter un kératocône, mais seulement des troubles de la cornée légers et transitoires. Du reste His lui-même, en s'abstenant de publier ses expériences, prouve qu'il ne leur a attaché aucune importance.

Étiologie. — Le kératocône peut se présenter à tous les âges de la vie; il peut se voir au moment de la naissance ou bien se développer plus tard. Quand il est con-

génital, le sommet kératique n'est jamais ou presque jamais opaque dès la naissance. Il ne se trouble que vers la 8e ou la 10e année (Deval) [1]. Le kératocône congénital est souvent compliqué d'amaurose, de cataracte, et dans les cas moins graves de strabisme et de nystagmus. (Desmarres Mackenzie.) De Gräfe (*Annal. d'oc.* t. XXXII.) a vu sept cas de kératocône coïncider trois fois avec le glaucôme, dont deux fois avec insensibilité de la cornée.

Le kératocône existe souvent chez plusieurs membres de la même famille. On cite même des cas de transmission par hérédité. Il peut se rencontrer à toutes les périodes de la vie, mais il commence habituellement vers l'âge de 15-25 ans. Il peut aussi débuter bien plus tard, et même à 50 ans. (Bowman.) Par contre on ne l'a jamais vu débuter après l'âge de 60 ans (Middlemore.)

Il est plus fréquent chez la femme que chez l'homme (Middlemore, Bader [2].) Les individus atteints de kératocône sont souvent d'une constitution délicate, et présentent des prédispositions à la phtisie; leur circulation est faible et ils ont souvent des troubles digestifs. (Bowman [3].)

Causes de la maladie. — La congestion. — Cooper pense que c'est là une cause fréquente de la maladie; sur 42 cas dans lesquels la profession des malades était connue, il y avait 7 cuisiniers, 10 couturières, 3 tailleurs, 1 ouvrier en tapis, 1 surveillant, 1 maître d'école, 1

[1] *Traité des maladies des yeux*, p. 1014.

[2] Middlemore, *Traité*, t. I, p. 528. — Charles Bader, *The natural and morbid changes of the human eye*, p. 191.

[3] *Loc. cit.*, p. 156.

souffleur, 1 maréchal ferrant, 1 boulanger, toutes professions qui exercent un afflux sanguin vers la tête. (Mackenzie.)

On a parfois accusé les *pleurs en excès*. Le docteur Farre, cité par Tyrrell [1] a vu un cas de kératocône sur venir chez une dame qui eut un larmoiement intense à la suite de chagrin.

Mackenzie a vu le kératocône associé à l'ophtalmie catarrho-scrofuleuse, avec les taches ordinaires, avec ptérygium. Il l'a vu aussi succéder à la cornéite. (Il est probable que le kératocône ainsi développé était secondaire.) Le même auteur l'a vu aussi succéder à la scarlatine et à un coup porté sur l'œil avec une boule de neige.

Les efforts d'accouchement paraissent avoir produit le kératocône dans le cas de Rowley cité par Schmidt. Il est naturel d'admettre que dans ce cas la cornée était amincie primitivement et que les efforts d'accouchement ont été la cause occasionnelle de la projection de la cornée en avant. Il en est de même du kératocône survenu à la suite d'une longue contemplation du feu de cheminée.

On a aussi considéré le kératocône comme l'expression d'un vice diathésique de l'organisme. Ainsi Rau et Helling l'attribuent à la diathèse herpétique, Jæger de Vienne à la scrofule et d'autres enfin à la syphilis [2]; mais toutes ces causes incriminées n'ont qu'une influence hypothétique.

Le kératocône ne se présente pas avec une égale fréquence dans tous les pays. Presque inconnu dans le Nord de l'Allemagne (Beck, Schmidt) il est plus commun dans

[1] *A practical treatice of the deseases of the eye*, t. II, p. .
[2] Schmidt, *loc. cit.*, p. 21.

le Sud de l'Angleterre que dans le Nord, très rare en Écosse. D'après White Cooper[1], cette maladie serait plus fréquente chez les habitants des pays chauds, surtout en Chine, et serait de plus en plus rare à mesure qu'on se rapproche des pays froids. Tandis qu'en Écosse il ne s'est rencontré qu'une fois sur 4 514 cas. On l'a vu à Macao, une fois sur 308. Il paraît aussi assez rare en Italie. Secondi ne l'a observé que 5 fois.

Les deux statistiques suivantes donnent une idée de la rareté de la maladie.

La statistique de Cooper comprend 208,970 affections oculaires. Sur ce nombre il y a 194 cas seulement de cornée conique, soit une moyenne de 1 sur 1,076,16 malades.

Le compte rendu statistique de la clinique ophtalmologique de l'université de Berne, par M. le professeur Dor[2], comprend 8 008 affections oculaires observées dans une période de dix ans (1867-1876). Sur ce nombre 2 607 cas appartiennent à la cornée et le kératocône n'y figure que 7 fois seulement, soit 1 sur 1 154 maladies oculaires.

[1] *Union médicale*, 1850, p. 496.

[2] *Compte rendu statistique de la clinique ophtalmologique de l'Université de Berne*, 1867-1876. — Extrait des *Zehenders Klin. Monatsbl.* Supplément, 1878.

CHAPITRE II

TRAITEMENTS

Nous diviserons le traitement du kératocône en traitement hygiénique, médical, chirurgical et optique.

A. — TRAITEMENT HYGIÉNIQUE

Le traitement hygiénique ne peut être employé qu'au début; le meilleur moyen pour le remplir, c'est d'écarter tout état de congestion vers la tête; de ménager l'organe de la vue en évitant tout travail fin nécessitant des efforts continus de l'accommodation et d'empêcher la maladie de se développer sur le second œil lorsqu'un des deux est affecté; on y joindra les toniques de toute espèce et les promenades au grand air.

B. — TRAITEMENT MÉDICAL

Le traitement médical consiste dans l'emploi de substances soit en application sur la peau, soit à l'intérieur,

mais dont la plupart n'ont qu'un effet purement palliatif et dont l'efficacité est de plus douteuse. C'est ainsi qu'on a employé les topiques irritants et astringents en grand nombre : l'infusion des feuilles de tabac, le laudanum de Sydenham, les fomentations d'eau froide, la solution de sulfate de zinc, de cuivre, de cadmium, celle de pierre divine, de nitrate d'argent et les solutions d'alun dans une décoction de chêne. Van Roosbroeck croit avoir obtenu quelques effets avantageux d'une solution forte de tannin dans une décoction de chêne ou de quinquina.

Les révulsifs de toute nature, la pommade stibiée ou ammoniacale, le séton, les cautères, le moxa, ont été employés, soit empiriquement, soit dans le but d'activer l'absorption de l'humeur aqueuse.

Travers[1] vante beaucoup l'emploi des vésicatoires, qui lui auraient rendu des services. Mais, ainsi que le fait remarquer Mackenzie, comme il confond la conicité de la cornée avec l'hydropisie oculaire, il est difficile de se décider contre laquelle de ces deux affections ces remèdes ont agi favorablement.

Chélius a vanté les bons effets de l'éponge calcinée unie à la digitale et aux frictions au pourtour de l'orbite avec une pommade ioduré. Von Ammon a préconisé de son côté la décoction de *polygala senega*.

Le docteur Pikford[2] préconisa les éméto-cathartiques. Il explique leur action par l'influence qu'ils exercent sur les nerfs gastriques ou autres, influence qui aurait pour résultat de rétablir l'action affaiblie des vaisseaux nourriciers et absorbants de la cornée, il survien-

[1] *Synopsis of the diseases of the eye*, London. 1818, p. 286.
[2] *Dublin. Journ. of the med. Sc.*, t. XXIV, 1844, p. 387.

drait sous l'influence de ce traitement, une rétraction lente mais continue du cône et un rétablissement proportionnel de la vision.

La formule favorite de Pikford était celle-ci :

R. Zinci sulph. scrup. j. Magnesiæ sulph. unc. ij, primo mane quotidie sumend.

Pikford continua ce traitement sur un de ces malades pendant douze mois, au bout desquels le malade fut guéri. Une seconde récidive survenue au bout de dix-huit mois a été guérie de la même manière.

Cooper[1] a essayé ce traitement, mais ces malades n'ont pu continuer, trouvant le remède pire que le mal. Dixon[2] n'a constaté aucun bénéfice chez les malades qu'il avait soumis à ce traitement. Il avait notamment traité une dame avec des doses quotidiennes de tartre stibié et de sulfate de magnésie. Le traitement, qui avait duré pendant dix ans avec des intervalles, non seulement n'amena aucune amélioration de la vue, mais encore ébranla la santé générale de la malade.

Desmarres a employé le bandeau compressif sur les paupières.

Pflüger[3] publia en 1878 un cas de kératocône aigu traité par l'ésérine et le bandeau compressif. C'était chez une jeune fille de quatorze ans, auparavant atteinte d'un strabisme divergent, saine d'ailleurs et qui se réveilla le 15 juillet avec un picotement dans l'œil gauche. Dans l'après-dîner on remarqua un trouble de la cornée; elle

[1] *Dublin Journ. of the med. Sc.*, t. XXIV, p. 387, 1844.

[2] *Guide to the practical study of the diseases of the eye.* Londres. 1854. p. 70.

[3] *Augenklinik in Bern. — Bericht über das Jahr 1877*, Berne, 1878.

fermait encore facilement les paupières. Le 17, l'examen de la cornée montra que celle-ci proéminait en forme de cône, elle mesurait de la base au sommet plus de 7 mm; les paupières ne peuvent plus la recouvrir complètement. La partie la plus proéminente de la cornée présente des troubles irréguliers affectant la forme d'étoiles et de stries dans les différentes couches comme s'il y avait des ruptures partielles.

Cet état était accompagné de photophobie et d'injection pericornéenne légère; les parties troubles changeaient presque tous les jours de forme. Les huit premiers jours on employa le bandage compressif et l'ésérine; plus tard on n'employa plus que l'ésérine seule. La marche du trouble cornéen était très intéressante à suivre : presque tous les jours les limites, la configuration et l'intensité des parties troubles se modifiaient. Le 13 avril tout phénomène inflammatoire avait disparu. Le trouble a diminué de moitié dans son étendue, la cornée s'est considérablement aplatie; elle mesure de la base au sommet environ 4 mm. L'œil droit est resté sain.

Pflüger attribue à l'ésérine une grande part dans les effets obtenus. Aucune irritation de l'iris n'est survenue à la suite de l'emploi de cette substance.

La tension intra-oculaire était au début de la maladie, inférieure de 2° tonométriques à celle de l'œil droit : elle était de 21°; ce n'est que le 3 septembre qu'elle fut égale à celle de l'autre œil, dont la tension était de 23°.

Plus récemment, en 1880, Steinheimer publiait dans les *Archives de Knapp*, vol. IX, p. 253, l'observation d'un kératocône chez un peintre, traité avec succès par le bandage compressif et par les instillations d'ésérine. Le

malade, dont la cornée était très fortement conique et amincie, lisait le n° 3 de Jæger à une distance de 3/4 de pouce (12 mm.) et en tenant le livre de côté. Il ne lisait à aucune distance les nos 2, et 1 et ne pouvait voir nettement de plus gros caractères au delà de 3 pouces il voyait nettement les doigts à 2-3 pieds (1m.) et en clignant fortement les paupières. Après l'application du bandage compressif pendant quinze jours et l'instillation d'ésérine pendant cinq mois, il y eut une grande amélioration dans l'état local, les pourtours du ramollissement disparaissaient, la saillie diminuait, la cornée s'aplatissait prenant de la consistance, absolument comme après la cicatrisation d'un processus d'infiltration inflammatoire. Le malade lisait le n° 3 de Jæger à 4 pouces (12 c. Les n° 2 et 1, quelques mots. Cinq mois après, il lisait Sn. 1 à 3 pouces (9 c.) Sn. 2 à 4 pouces (12 c.).

C. — TRAITEMENT CHIRURGICAL

Ce qui manque au traitement chirurgical du kératocône, ce ne sont point les procédés opératoires ; sous ce rapport la science ophtalmologique abonde en ressources, et malgré sa rareté, cette maladie a encore fourni l'occasion de varier les essais et de vérifier l'efficacité des moyens préconisés contre elle. Mais leur diversité est sans contredit le témoignage frappant de leur insuffisance, et la plupart des procédés employés contre elle ont été tour à tour abandonnés parce que les résultats différents, et quelquefois contradictoires obtenus par les différents opérateurs, les ont empêchés de prendre défini-

tivement place dans la pratique de la chirurgie oculaire. Ces procédés ont, en effet, varié d'après l'idée que les différents chirurgiens se faisaient de la nature de la maladie.

Procédé ayant pour but de diminuer la pression intra-oculaire. — Paracentèse de la chambre antérieure. Wardrop ponctionnait à plusieurs reprises la chambre antérieure, mais en réalité ce moyen est peu efficace, parce que la maladie ne dépend nullement d'une augmentation de pression de la chambre antérieure. Cependant, les paracentèses souvent réitérées, et avec méthode, pourraient avoir quelque efficacité, surtout si on les pratique dans la région culminante. L'irritation ainsi provoquée pourrait avoir pour effet l'affaissement du cône à la suite d'une rétraction cicatricielle ; elle agirait alors, dans une certaine mesure, comme le procédé décrit plus loin de de Gräfe. Mackenzie cite encore un cas dans lequel la rupture accidentelle de la cornée avait été suivie d'une amélioration considérable. « Il s'agit d'une jeune dame qui, en se baissant, s'était déchiré la cornée. Cette membrane présenta immédiatement une apparence laiteuse qui disparut graduellement, et la forme de la cornée redevint presque naturelle[1]. »

Procédé ayant en vue de diminuer la puissance réfractive des milieux de l'œil. — Enlèvement du cristallin. Sir W. Adams, conformément à l'idée qu'il se faisait de la nature de la maladie, attribuant celle-ci à un épaississement morbide de la cornée, augmentant sa puissance réfractive, pensait qu'on pouvait diminuer cet effet diop-

[1] *Traité*, etc., t. II, p. 236.

trique en enlevant le cristallin. Il constata, en effet, chez une femme opérée de cataracte et atteinte de kératocône, que les lentilles dont on se sert ordinairement après l'opération de la cataracte, la faisaient voir trouble, et qu'elle voyait beaucoup mieux sans verres. Il essaya la même opération chez une autre femme atteinte de cornée conique, et constata que cette femme voyait aussi mieux après l'opération avec une lentille de 9-10 pouces qu'avec une de 3[1]. Mais ce procédé n'est pas recommandable, et s'il réussissait parfaitement, le même effet pourrait être obtenu avec une lentille négative d'une puissance focale appropriée. Ce procédé fut aussi conseillé par Vetch, Textor et Laurence (Schmidt).

Moyens d'utiliser les parties normales de la cornée. — 1° *Déplacement de la pupille.* — Tyrrell[2] le premier pratiqua le déplacement de la pupille vers la périphérie dans les cas de cornée conique. Son procédé consistait à faire, avec une aiguille, une ponction, juste à la jonction de la sclérotique et de la cornée, et assez étroite pour admettre seulement le crochet mousse ; il attirait ensuite avec ce crochet l'iris et en bas et en dehors excisait la partie en prolapsus ou bien la laissait enclavée dans la plaie; il en résultait une pupille périphérique plus ou moins régulière qui utilisait les parties moins courbes de la cornée. Tyrrell pratiqua cette opération sept ou huit fois ; dans deux cas il obtint une amélioration sensible de la vue. Sa grande autorité porta les chirurgiens à répéter cette opération. Walton et Wilde employèrent ce

[1] Mackenzie, *Traité des maladies des yeux*, t. II, p. 234.
[2] *A practical work of the diseases of the eye*, pp. 277-279.

procédé, le dernier avec une légère modification; mais les résultats obtenus par ces deux opérateurs n'étaient pas d'accord avec ceux annoncés par Tyrrell.

Cooper eut l'occasion de voir plus tard trois des malades opérés par Tyrrell. Sur l'un d'eux il constata de l'amélioration ; le second n'éprouva aucun changement, le troisième avait perdu totalement la vue à la suite d'inflammation.

2° *Iridodésis et iridencléisis.* — C'est en partant de l'idée que la vue des malades, affectés d'un quelconque des états qui détruisent la symétrie de courbure dans les différents méridiens de la cornée, s'améliore sensiblement quand ils regardent à travers un trou ou une fente étroite pratiqués sur un diaphragme opaque, que Bowman eut l'idée de donner à l'ouverture naturelle de la pupille une forme allongée agissant à la manière de la fente sténopéique sans en avoir les inconvénients qui résultent de la limitation du champ visuel, puisque l'ouverture se trouve derrière la cornée, réservant l'emploi de la fente sténopéique aux gens pauvres ou non instruits dont les rapports sociaux sont peu gênés par le rétrécissement énorme du champ visuel qui résulte de l'application de la fente sténopéique[1].

Bowman pratiqua dans ce but deux opérations un peu différentes : l'iridodésis et l'iridencléisis.

La première de ces opérations avait été imaginée par Critchett pour remplacer l'iridectomie dans tous les cas où cette dernière avait seulement pour but de frayer une voie nouvelle aux rayons lumineux, et présentait sur l'iri-

[1] Bowmann, *loc. cit.*, p. 161.

dectomie l'avantage de fournir une pupille contractile à la lumière. Dans ce cas, Bowman faisait une plaie scléro-cornéale étroite, il introduisait ensuite le crochet mousse à l'aide duquel il saisissait l'iris, et puis liait la partie de l'iris attirée au dehors, sur les lèvres de la plaie, avec un fil en soie. Ce fil tombait au bout de deux jours, et la plaie se cicatrisait. Dans les cas légers et au commencement, Bowman ne faisait qu'une simple iridodésis en bas, d'après le procédé de Critchett. Plus tard il préférait la double iridodésis, et dans ce cas il pratiquait. Une semaine après, la même opération sur un point diamétralement opposé; la pupille prenait ainsi une forme allongée.

La seconde opération consistait à enclaver simplement les bords de l'iris dans la plaie scléro-cornéale, sans points de suture. Dans les deux cas, il en résultait des synéchies antérieures.

D'après Bowman, cette opération était complètement inoffensive, elle n'était suivie d'aucune inflammation, la vue s'améliorait et la courbure de la cornée diminuait [1].

Cette opération fut acceptée avec l'engouement que justifiait une pareille autorité ; mais bientôt on eut des accidents graves à regretter.

Ce n'est pas en effet impunément que l'on peut laisser l'iris enclavé dans une plaie et exposé aux tiraillements causés par l'alternative des contractions et des relâchements du sphincter pupillaire; le danger, pour n'être pas quelquefois immédiat, n'en est pas moins imminent, témoin les terribles inflammations des membranes de

[1] Bowman, *loc. cit.*, p. 163.

l'œil survenant à la suite d'enclavements accidentels de l'iris, inflammations qui compromettent à jamais la vue si une opération ne vient pas mettre fin à cet état. La tension intra-oculaire est en outre augmentée et l'on a ainsi la perspective des accidents glaucomateux et de la cécité. Les exemples d'accidents ayant eu leur point de départ dans ces opérations ne sont pas moins rares; il nous suffira de citer quelques-uns des plus probants.

Alfred de Gräfe publiait en 1863 dans le tome IX, 3e partie, des *Archiv für Ophthalmologie* l'observation d'une cataracte zonulaire double, stationnaire. Pour remédier à celle-ci, il pratiqua l'iridodésis dans les deux yeux. Mais huit semaines après, une iridocyclite très grave s'empara des deux yeux. Il eut recours pour combattre la maladie à une double iridectomie, et il ne parvint à se rendre maître de l'inflammation que par la méthode de Wenzel (extraction du cristallin avec excision simultanée de l'iris).

Dans la 2e partie du tome X des mêmes *Archives* Stephan rapporte un cas de tache centrale de la cornée, pour laquelle il pratiqua l'iridodésis. Le résultat immédiat fut satisfaisant; mais cinq semaines après, l'œil opéré fut affecté d'irido-choroïdite et l'autre œil resté sain jusqu'alors fut pris d'ophtalmie sympathique. Il n'hésita pas à pratiquer l'iridectomie dans le premier œil; mais il n'obtint pas une grande amélioration.

Les deux auteurs cités attribuèrent à leur opération l'inflammation survenue et ne tardèrent pas à jeter l'alarme sur la prétendue innocuité de l'opération.

Voici encore quelques cas d'iridodésis et d'iridencléisis

pratiquées spécialement en vue de remédier au kératocône, cas tirés de la pratique du professeur Riccardo Secondi, de Gènes [1].

Double kératocône, ancien, stationnaire; double iridodésis: insuccès dans les deux. Aucun accident consécutif depuis cinq ans.

Double kératocône progressif; iridodésis dans l'œil gauche, iridoencléïsis dans le droit; insuccès dans les deux; iridochoroïde hyperplastique après 40 jours; atrophie des deux globes.

Kératocône droit, ancien, stationnaire depuis 4 mois. Double iridoencléïsis, insuccès; choroïdite séreuse aiguë après 24 jours.

Le même traité par excision et cautérisation méthodiques (méthode de de Gräfe) succès complet.

Dans ces opérations, Secondi ne constata point d'affaissement du cône depuis le jour de l'opération jusqu'à celui où les accidents mentionnés survinrent. Dans le premier cas non plus, qui ne fut pas suivi d'accidents inflammatoires et qu'il eut l'occasion de voir cinq ans après l'opération, il ne constata aucun changement dans la courbure de la cornée.

Nous voyons donc que ces opérations sont loin d'offrir une innocuité parfaite et que bien souvent au contraire elles compromettent gravement la vue des malades. Aussi furent-elles abandonnées par l'auteur lui-même. Les efforts des ophtalmologistes allemands ont contribué beaucoup à la faire tomber en discrédit. En Italie pourtant,

[1] *Sulla cura del cheratocono.* Esperienze del dottore Ricardo Secondi, professore del l'oftalmoiatria, nella R. Università di Genova. Torino, 1869, pp. 1 et 16.

d'après Secondi, elles ont donné de bons résultats entre les mains de Botto, Ponti, Quadri, Moyne.

3° *Iridectomie.* — Vers 1864, de Gräfe qui attribuait alors un rôle prépondérant à l'exagération de la pression de l'humeur aqueuse, dans la genèse de la maladie, pratiquait l'iridectomie en haut. Une légère amélioration dans quelques cas et d'autres fois un temps d'arrêt dans la marche de la maladie, furent les résultats obtenus. « Toutefois, dit-il, quand je passe en revue la somme des cas traités de cette manière, je dois reconnaître que les résultats ont été fort modestes. Ainsi l'on n'a déterminé, que fort exceptionnellement, une amélioration notable; et encore, dans ces cas, suis-je porté à m'expliquer l'effet produit, plutôt par la supériorité, au point de vue de la réfraction des portions de la cornée normalement mises en jeu, que par une correction réelle et durable de la courbure de la cornée[1]. »

Méthode par rétraction cicatricielle. — 1° *Procédé de Sichel père.* — La première idée de s'attaquer directement à la cornée pour produire l'aplatissement du cône, appartient à Sichel père; mais il ne sut en tirer tout le profit, car sa façon d'agir était insuffisante pour produire cet effet. Le procédé de Sichel consiste : 1 à toucher une ou deux fois par jour la tumeur avec un pinceau imbibé de laudanum de Sydenham pur, et bassiner immédiatement après les paupières avec de l'eau froide. Il y associait plus tard l'usage d'une pommade au précipité rouge ou blanc, à la dose de 10-20 centigr. pour 2 gr. d'axonge; 2° à passer légèrement, tous les deux ou trois jours, selon

[1] De Gräfe, *loc. cit.*

la tolérance de l'individu et de l'organe malade, un crayon de nitrate d'argent sur toute l'étendue de l'opacité, ou tout au plus sur le sommet de la tumeur, mais non sur les côtés. Si exceptionnellement on ne trouvait aucune opacité à la surface de la conicité, même en l'examinant à la loupe, on choisirait, pour appliquer le crayon de nitrate d'argent ou le pinceau chargé de laudanum, l'endroit où l'on reconnaîtrait une légère facette de la cornée semblable à celles que laissent les phlyctènes de cette membrane. Dans le cas où cette facette manquerait aussi, l'application de la cautérisation serait faite sur la partie de la conicité dans laquelle la cornée, touchée avec la plus grande précaution à l'aide d'un stylet très obtus, présenterait le moins de résistance. On essuyera la surface cautérisée avec un linge fin, légèrement mouillé, et on la couvrira d'un peu de cérat, puis on fomentera avec de l'eau froide[1]. Sichel dit s'en être bien trouvé dans un cas qu'il avait traité avec cette méthode.

Évidemment l'idée était bonne et pourrait être plus féconde en résultats si elle était mieux exécutée.

Van Roosbroeck, en 1854, remplaça les cautérisations superficielles de Sichel par des cautérisations profondes faites à l'aide d'un crayon de nitrate d'argent pointu. Il suffit quelquefois, dit-il, d'une seule cautérisation bien faite pour faire disparaître complètement la saillie de la cornée (Cours d'ophtalmologie enseigné à l'Université de Gand, t. I, p. 346).

2° *Procédé de Van Roosbroeck*. En 1856, Van Roos-

[1] Sichel. *Mémoire sur le staphylôme pellucide. Ann. d'oculistique*, 2 vol. sup., pl., p. 162.

broeck, mettant à exécution l'idée de Warlomont, appliqua au kératocône le procédé de Quadri pour l'opération du staphylôme partiel et opaque de la cornée. « C'était chez un homme de 40 ans, atteint de conicité de la cornée droite sans la moindre trace d'opacité au centre de cette dernière donnant lieu à un degré de myopie tel qu'il ne voyait qu'à la distance de deux pouces, et encore pas assez pour pouvoir distinguer les objets. Le 14 avril 1856, Van Roosbroeck a excisé un lambeau large d'une demi-ligne environ aux dépens du segment supérieur de la cornée, et en suivant les indications prescrites par Quadri pour le staphylôme opaque. Il n'y a eu d'accidents ni avant ni après l'opération, et au bout de dix jours la cicatrisation était parfaite. Le résultat immédiat de cette première excision, s'il n'a pas été complet, a au moins été tel, au dire du malade, que s'il gagnait encore autant qu'elle lui avait fait gagner, il verrait aussi bien de cet œil que de l'autre. A la suite d'une nouvelle excision pratiquée quelques mois après à la partie inférieure de la cornée, l'amélioration survenue a été telle que le malade voit aujourd'hui presque aussi bien de cet œil que de l'autre, et il ne reste pour toute trace qu'une cicatrice à la partie supérieure et une à la partie inférieure, ressemblant à l'arc sénile et qui ne gêne en rien la vision (Warlomont, *in* Mackenzie, éd. française, t. II, p. 241).

3° *Procédé de de Gräfe.* Nous arrivons à 1867, époque à laquelle de Gräfe eut l'idée de produire l'aplatissement du cône, non pas comme ses prédécesseurs par des cautérisations superficielles, mais en établissant un processus ulcéreux suivi de rétraction cicatricielle ; voici la description de ce procédé : « On commence par faire

au sommet de la cornée, avec un couteau très mince (de même forme, mais plus petit encore que celui qui sert pour l'extraction linéaire modifiée), une toute petite perte de substance en forme de lambeau, environ de 3/4^{mm} à 1^{mm} de diamètre. Pendant ce temps, le couteau ne doit pas perforer la cornée; ce qu'il faut obtenir, c'est seulement l'amincissement de la membrane. On usera donc, cela se comprend, d'une très grande prudence, car au point où l'on opère, la cornée est réduite à la moitié ou au tiers de son épaisseur. Si, malgré toutes les précautions, on venait à pousser la pointe du couteau dans la chambre antérieure, il faudrait retirer immédiatement le couteau et attendre quelques jours pour revenir à une abrasion plus superficielle encore). Lorsqu'une fois on a formé ce petit lambeau en lui donnant le diamètre ci-dessus et une hauteur de 1/2^{mm} ou un peu plus, on le saisit avec une pince à iris droite, et on l'excice au ras de sa base avec des ciseaux. Le jour suivant, aucune réaction n'apparaissant d'ordinaire, on prend un crayon de caustique mitigé, bien pointu (deux parties de nitrate d'argent pour une de nitre), et l'on touche très légèrement le sommet de la cornée. (J'ai coutume d'employer un crayon très effilé, de toucher la surface avivée sur trois ou quatre points rapprochés et de neutraliser ensuite par l'eau salée l'excédent du caustique.) En général, cette première cautérisation ne donne lieu elle-même qu'à une infiltration insignifiante et transitoire à laquelle on ne réussit à donner un caractère continu et vivace, qu'à la condition de réitérer, à des intervalles de trois à six jours, ces petites cautérisations sur la surface amincie. Dès qu'il se forme un infiltrat tirant faiblement sur le jaune, auquel s'ajoute une injec-

tion périkératique de moyen degré, on peut considérer l'effet produit comme suffisant, et il ne reste plus alors qu'à instiller de l'atropine, à mettre les malades à l'abri des influences nuisibles et à attendre. Si l'infiltration augmentait un peu au delà de cette mesure et tendait, ce qui d'ailleurs n'arrive guère, à prendre les caractères d'un ulcère circonscrit, on joindrait aux instillations d'atropine l'emploi alternatif de compresses aromatisées tièdes et du bandeau contentif; enfin, si par hasard la perte de substance tournait à l'ulcère à pic et perforant, on aurait recours à la paracentèse. Ordinairement il suffit alors de pratiquer cette dernière une seule fois et d'entretenir la fistule ainsi formée. On voit alors l'ulcère commencer à se combler. Par contre, je répète la paracentèse à diverses reprises, appliquant chaque fois le bandeau compressif lorsque, après quatre ou cinq cautérisations, l'infiltration n'est pas assez aiguë. Cette irritation semble agir alors en complétant l'effet voulu » (De Gräfe, *du Kératocône*, traduit par Delacroix. *Annales d'oculistique*, t. LX, pp. 154-155).

La vue ne s'améliore pas immédiatement après l'opération ; elle peut, au contraire, devenir pendant six à huit semaines, plus mauvaise qu'auparavant, pour croître ensuite dès que survient la rétraction cicatricielle au milieu de l'infiltrat (De Gräfe, Meyer).

L'année suivante, Meyer eut l'occasion d'appliquer ce procédé à un de ses malades. Nous extrayons de cette observation, consignée dans la *Gazette des Hôpitaux*, 1868, n° 25, p. 98, les détails suivants :

« A droite la conicité de la cornée est moins prononcée qu'à gauche; aussi le malade peut, de l'œil droit, se con-

duire, qnoique avec hésitation, et lire les caractères de grandeur moyenne (Jæger n° 8), en approchant le livre jusqu'à 5 pouces (à distance 5/10 porté par la fente sténopéique jusqu'à 1/6). L'œil gauche présentait un staphylôme pellucide des plus prononcés, la vue en avait tellement souffert que le malade ne pouvait compter de cet œil les doigts de sa main lorsqu'il avait le bras étendu. »

L'opération fut faite sur l'œil gauche d'après les indications de de Gräfe, et le malade pouvait lire alors le n° 4 de l'échelle de Jæger. Sur l'œil droit il se contenta de pratiquer une iridectomie en haut.

Voici comment le malade rend compte de l'état de sa vision avant et après l'opération :

« Mon œil, dit-il, tout en laissant entrer la lumière, la recevait dans des conditions telles que je puis presque dire qu'il ne me servait à rien. Je n'aurais certainement pu en faire usage pour me conduire. Je n'aurais pas reconnu quelqu'un que j'aurais touché de la main ; écrire quelque caractère que ce fût, m'était parfaitement impossible. J'avais beau faire remonter ma paupière à tous les degrés ; ce moyen, efficace pendant quelque temps, ne m'offrait plus de ressources.

« Aujourd'hui le staphylôme a disparu ; je puis voir au point que je circule sans crainte dans les rues. Je reconnais les personnes qui y passent d'un trottoir à l'autre ; je vois ce que j'écris, je peux lire des caractères assez fins. »

Le procédé de de Gräfe fut encore employé avec succès par Horner, Steinheimer, Dor, Schiess-Gemuseus[1] et presque tous les oculistes actuels.

[1] *Augenheilanstalt in Basel*, 14er Jahresbericht, 1877-1878.

Le mode opératoire de de Gräfe a été modifié ensuite par les autres opérateurs, mais il n'en est pas moins vrai que la première idée appartient à de Gräfe lui-même. Emmert[1] propose de produire le processus ulcéreux, non pas par les attouchements au nitrate d'argent, mais en irritant la cornée après l'avivement au moyen de pinces à griffes.

4° *Procédé de Bader.* — Bader a fait connaître son procédé au congrès de Londres. Voici ses paroles textuelles :

« J'ai l'habitude, dit-il, de faire une section à lambeau au moyen d'un couteau à cataracte, de saisir ce lambeau avec des pinces, et d'en exciser au moyen des ciseaux une parcelle de la dimension d'une tête d'épingle. La chambre antérieure ouverte, l'humeur aqueuse s'écoule au dehors et l'œil reste couvert d'un bandage jusqu'à guérison.

« Ces cas offrent cette particularité qu'on ne peut en pronostiquer le degré d'amélioration future. Ce que je puis dire cependant, c'est que j'ai traité dix-sept cas par ce procédé et tous avec un tel succès que c'est à lui que désormais je recourrai toujours. Parfois une myopie succède à la cicatrisation ; d'autres fois c'est une hypermétropie très élevée. » (Bader. Compte rendu du congrès périodique international. Session de Londres, 1872, p. 34). Quelque temps après l'opération, il faisait une pupille artificielle.

Au commencement de ses essais, Bader faisait la suture de la plaie cornéenne à l'aide d'un fil de soie ou d'argent ; mais comme l'iris venait faire prolapsus dans ce dernier

[1] *Erster Bericht über die Wirksamkeit seiner Polyklinik.* Bern. 1878.

cas, il abandonna la suture et employa seulement le bandage compressif. Dans quelques-uns des dix-sept cas précités il y eut une réaction violente, mais qui n'eut jamais pour conséquence la perte de l'œil. La principale différence entre le procédé de Bader et celui de de Gräfe est que le premier ne porte pas sur le centre du kératocône, mais sur une portion périphérique de la cornée. Ce n'est donc que le procédé de Van Roosbroeck que nous avons décrit plus haut. Dans un cas de kératocône traité par Panas, d'après le procédé de Bader, S, qui était égal à 1/15, s'éleva à 1/5. Emmert vit un aplatissement du cône se produire par l'emploi du procédé de Bader combiné avec l'iridectomie.

Sœlber Wells proposa, au lieu d'une excision à lambeau ou de l'abrasion d'une parcelle de la cornée, de gratter avec un couteau une quantité suffisante de l'épithélium ainsi qu'une légère couche de la substance cornéenne, et de cautériser ensuite avec le nitrate d'argent. Par ce moyen on ne risque pas de perforer la cornée, mais on ne pourra que difficilement délimiter la surface sur laquelle on opérera.

5° *Procédé de Bowman.—Trépanation de la cornée.* L'irritation qui accompagne toujours la cautérisation, la longueur du traitement et l'absence des moyens propres à limiter la surface de l'ulcère ont déterminé Bowman à pratiquer la trépanation de la cornée. L'instrument qu'il a employé et qui, dit-il, lui a réussi le mieux, ressemble à une tréphine; la lame est munie d'un arrêt, destiné à limiter la profondeur de la section; il en avait fait faire avec des arrêts extérieurs, d'autres avec des arrêts intérieurs, ce qui, d'après lui, est préférable. Plus tard, Bow-

man crut préférable de pénétrer dans la chambre antérieure et d'enlever pour cela un disque comprenant toute l'épaisseur de la cornée. L'instrument pénètre dans la cornée par un mouvement que lui imprime la main du chirurgien. La plaie cornéenne qui en résulte a de la tendance à se cicatriser, tellement qu'on ne peut établir que très difficilement une fistule même temporaire. Cette tendance à l'occlusion est de nature à nous encourager dans l'ablation complète du sommet du cône en y comprenant toutes les couches cornéennes. « Jamais, dit Bowman, je n'ai assisté à la perte d'un œil, cette opération pouvant difficilement la provoquer, à moins qu'on n'ait enlevé une portion trop étendue, ce qui mettrait obstacle à la réunion par suite de l'insuffisance du tissu. L'absence de réunion n'est donc pas à craindre.

« Voici les suites habituelles de l'application de ces instruments : aucune espèce d'irritation dans un espace très limité; retrécissement de la plaie par la contraction du tissu cornéen vers cette plaie centrale; son occlusion au bout d'une semaine ou au plus de quinze jours. La suture n'a pas été reconnue nécessaire. Chaque fois que la rondelle enlevée était considérable, l'iris est venu se prendre d'adhérence avec quelque partie de la cornée, circonstance peu importante d'ailleurs, car, après la réunion des lèvres de la plaie, il suffit d'aller détacher la synéchie avec une aiguille ; on peut pratiquer une iridectomie dans ces cas au moment de la trépanation afin de rendre ainsi l'adhérence impossible. » (Bowman. *Comptes rendus du congrès de Londres*, p. 205-206).

Postérieurement à cette communication, Bowman en est arrivé à ne plus faire franchir à la tréphine que les

trois quarts de l'épaisseur de la cornée. Il enlève ensuite le disque limité à cette épaisseur avec des pinces et une large aiguille, puis il ponctionne le centre de la lame restante et renouvelle cette paracentèse à mesure de la reproduction du liquide de la chambre antérieure. (Bowman *l.*, *c.*, p. 206, à la note.

De Wecker modifia le trépan de Bowman en ce sens que ce n'est plus la main de l'opérateur, mais bien un ressort à détente qui imprime le mouvement de rotation; de plus un curseur règle la profondeur de l'incision dans le tissu cornéen. (Annales d'oculistique, 1872.)

Le procédé de de Græfe, celui de Bowman, ont donné les meilleurs résultats. Dans un cas de kératocône chez une jeune fille, traité par la trépanation de la cornée, et présentée par M. Dor à la Société médicale de Berne, la vision avait doublé et était arrivée à 18/40. (*Correspond. Blätt. f. Schw. Ærzte* 1876. p. 600.)

6° *Procédé d'Abadie.* — Ce n'est que le procédé de Bader combiné avec l'iridotomie. Pour éviter la blessure du cristallin par l'introduction trop brusque du trépan dans la chambre antérieure, Abadie, après avoir circonscrit la rondelle cornéenne au moyen du trépan, se sert de ciseaux pour sectionner les couches profondes. Il pratique ensuite séance tenante une iridotomie en introduisant dans la chambre antérieure et par l'ouverture qu'il a faite à la cornée, des ciseaux à iridectomie, et en sectionnant l'iris dans toute son étendue. On tient l'œil opéré pendant quinze jours sous un bandeau compressif. On a ainsi, dit Abadie, un tissu cicatriciel dont la surface est plus large et la profondeur plus grande que dans le procédé de de Gräfe, et dont les effets de

rétraction sont plus considérables. On évite les cautérisations et la fente pupillaire étroite en forme de V, formée par l'écartement des bords de l'iris sectionné contrebalance au point de vue optique ce qu'il y a de fâcheux dans la position de la tache cicatricielle au devant de la pupille.

Mais, ainsi que le fait remarquer Fèvre[1], par l'introduction des ciseaux on risque le même danger de blesser la capsule cristallinienne qu'au moyen du trépan. Aussi mieux vaudrait-il faire une iridectomie qu'une iridotomie.

7° *Procédé de M. le professeur Gayet par la cautérisation ignée*[2]. — M. Gayet préfère la cautérisation ignée aux caustiques chimiques, parce qu'on peut reprocher à ceux-ci d'avoir une action difficile à limiter : ils se dissolvent en se combinant avec les tissus, et le nitrate d'argent, le plus utile et le plus usité de tous, présente en outre l'inconvénient de tatouer la cornée.

« Il m'a semblé, dit le chirurgien de Lyon, que l'action vive, rapide et facilement limitable du feu pourrait être efficacement employé, et j'ai songé à appliquer le fer rouge à la membrane transparente de l'œil. Il va sans dire que les instruments mis en œuvre doivent être très petits, incapables de rayonner, et j'en ai fait construire plusieurs, de formes variées.

« Ce n'est pas sans m'être convaincu par de nombreux essais sur des animaux, de l'innocuité réelle de la cautérisation ignée, de sa limitation facile et de ses résultats cicatriciels assez simples, que je me suis résolu à l'em-

[1] *Thèse inaugurale*, p. 38

[2] La priorité de la cautérisation, en France, par le fer rouge appartient à M. le professeur Gayet, quoique Fèvre, dans sa thèse inaugurale (Paris, 1879), semble l'ignorer.

ployer chez l'homme. » (*Bulletin de la Société de chirurgie*, séance du 24 janvier 1877).

Dans une note présentée au congrès d'Amsterdam (1879), M. le professeur Gayet communiqua l'observation d'un kératocône chez un ecclésiastique de Gand, opéré par le fer rouge. La cautérisation était superficielle et d'une étendue de 1 millimètre sans perforation de la cornée; l'œil resta irrité pendant un mois, bien que l'acuité visuelle augmentât. L'amélioration de l'acuité visuelle alla de 1/100 à 1/24. (*Centralbl., für praktische Augenheilkunde*, October 1879, p. 309.)

Au commencement de ses essais, M. Gayet croyait que la perforation de la cornée était nécessaire pour amener la rétraction cicatricielle, mais il est revenu depuis de sa première idée (communication orale), et ne pratique plus que la cautérisation superficielle, la cautérisation perforante n'étant pas sans avoir ses dangers. Il pense de plus qu'il n'est pas indifférent de cautériser au hasard, mais que c'est sur le sommet même du cône qu'on doit porter le fer rouge. Nous devons les observations suivantes à l'obligeance de M. le professeur Gayet, recueillies dans son service.

Observation I. — Blanchon Isidore, 19 ans. Kératocône de l'œil droit, myopie 3 D de l'œil gauche.

Le malade n'a jamais souffert d'aucune affection oculaire; il s'est aperçu seulement depuis 6 ans que la vue de son œil droit avait considérablement diminué, et que la lecture était plus fatigante de ce côté.

A l'œil droit on remarque une saillie acuminée considérable. La texture de la cornée n'est nullement altérée; le sommet du cône paraît dépoli.

Acuité visuelle OG. V. = 0,2. OD V = 0,1.

OD avec 3 D = V = 1. OD. avec le trou d'épingle et le rapprochement des paupières V = 0,1.

4 mai. — Cautérisation ignée. La chambre antérieure n'est pas perforée. Occlusion complète des paupières.

Point d'inflammation le lendemain.

26 mars. — OD. 1/60, 1/3 avec Q.

14 mai. — O D. avec verre 6 D.. combiné avec 2,5 cyl. V = $\frac{7}{30}$. L'opération a donc fait monter la vision de 0,1 à 0,2; le malade lit S n. 1,25 à 0^m, 25 cent.

Obs. II. — Comte Eugène, 26 ans, confiseur.

Le malade a depuis une dizaine d'années un affaiblissement considérable de la vision du côté droit, survenue sans douleur ; la vision de l'œil gauche est également un peu faible.

La cornée de l'œil droit est conique et présente une légère opacité à son centre.

A l'œil gauche il y a une légère exagération du méridien horizontal de la cornée.

O. D. V = 0,02; O. G. V = 0,1.

Acuité 0, 1, avec n° 10 et avec le trou d'épingle.

O. D. Diamètre horizontal cor. M. = — 11. Diamètre vertical cor. M. = — 10.

V. = 0, 2.

6 Décembre. = Cautérisation avec la pile Trouvé, perforation complète de la cornée, sortie de l'humeur aqueuse, affaissement de la cornée atropine.

7 Déc. — Œil irritable, un peu douloureux à la pression ; on supprime l'atropine; chambre antérieure non reformée ; on met les deux yeux sous pansement.

8 Déc. — Chambre antérieure pas encore reformée; on bande les deux yeux.

9 Déc. — La fistule persiste ; chambre antérieure non reformée; cessation des douleurs.

10 Déc. — La chambre antérieure s'est reformée sous le bandeau, elle se vide au moment où on lève le pansement.

11 Déc. — Douleurs ce matin, la chambre antérieure s'est reformée.

12 Déc. — La plaie s'est infiltrée de pus; il y a un peu d'hypopyon; l'iris est trouble.

13. Déc. — L'hypopyon a presque complètement disparu.

14. Déc. — La vue s'est considérablement amélioréc.

15 Déc. — Adhérence de l'iris à la plaic cornéenne par des exsudats de nouvelle formation.

20 Déc. — Un peu d'infiltrat dans les lames de la cornée.

Dans les jours suivants l'infiltrat disparaît complètement, on ne voit plus d'inflammation; l'œil est pansé avec l'ésérine et l'atropine alternativement, jusqu'au 14 mars, époque à laquelle le malade est sorti de l'hôpital.

Obs. — C , étudiant, 15 ans. Kératocône de l'œil gauche, commencement d'altération de la courbure de l'œil droit.

Le malade s'est aperçu il y a deux ans qu'il ne voyait pas aussi bien de l'œil gauche que de l'œil droit. Depuis le mois d'avril, à cause de ses études assidues et du travail de près continué toute la journée, la vue a baissé de plus en plus, si bien qu'aujourd'hui il ne peut lire les objets de l'œil gauche qu'en les plaçant très près de son œil. Cornée gauche déformée en pointe ; chambre antérieure augmentée ; à droitc la courbure de la cornée est aussi modifiée.

Acuité visuelle. Le malade lit à 1 mètre dc l'œil gauche les n°s 50 et 40 de Wecker; il nc peut lire les n°s 50 à 2 mètres.

O D. V $= \frac{3}{20}$ avec — 3 D. O D. $= \frac{2}{15}$.

O G. avec — 10 D. S $= \frac{1}{10}$ avec trou d'épingle.

O G. S. $= \frac{1}{5}$ avec trou sténopéique.

O D. S. $= \frac{2}{5}$.

On constate à l'ophtalmoscope, la déformation de la pupille.

25 sept. Cautérisation au fer rouge. De suite après l'opération le malade a une acuité de $\frac{1}{25}$.

26 Sept. — Pas de douleur; l'acuité est de $\frac{2}{25}$.

Conjonctivite assez intense; douleurs modérées.

17 novembre. — O. G. V = 0,2 avec trou d'épingle ainsi qu'avec un verre — 8 D.

CHAPITRE III

CORRECTION DU KÉRATOCONE PAR LES VERRES

Nous avons vu que les procédés opératoires introduits dans la pratique n'avaient réussi à améliorer dans le kératocône l'acuité visuelle que dans une certaine mesure. On s'efforça donc d'obtenir une correction par les verres, mais les verres sphériques concaves et les verres cylindriques ne produisent qu'une faible correction, ce qui est facile à comprendre lorsqu'on songe que dans le kératocône la surface de la cornée diffère sensiblement d'une surface sphérique et ressemble plutôt à un hyperboloïde. Il était donc tout naturel de penser à corriger le vice de réfraction qui résulte d'une telle conformation de la cornée par des verres appartenant à la même forme géométrique que celle que réalise le kératocône et pouvant par conséquent annuler l'effet qui résulte de l'anomalie de forme de la cornée.

C'est Rœhlmann, actuellement professeur à Dorpat, qui le premier réalisa cette idée. Mais, à cause de la dif-

ficulté de la fabrication des verres hyperboliques, il ne put avoir que des verres coniques; pourtant, en prenant le cône des asymptotes il remédia un peu à cet inconvénient, et déjà en 1879, au congrès de Heidelberg[1], il put montrer des échantillons de ces verres et faire connaître les résultats qu'il avait obtenus. Évidemment ce n'était là qu'un premier essai, car, ainsi que le fait remarquer Ræhlmann, ces verres laissaient à désirer sous le rapport de la limpidité et du polissage.

Les verres de Ræhlmann ont 4 centimètres de diamètre, c'est-à-dire les dimensions ordinaires des verres de boîtes à essai. Ils représentent une série de cônes rentrants de 0^{mm} 5, 1^{mm} et 2^{mm}. Ræhlmann a essayé ces verres sur cinq cas. Voici, d'après sa communication, les résultats qu'il a obtenus :

Dans quatre cas il a constaté des troubles habituels au centre de la cornée. Dans deux cas en outre, il y avait des troubles du corps vitré. Dans un cas, il y avait décollement de la rétine. Dans le dernier cas la vision était excentrique et il fallait s'attendre à ce que la correction par les verres ne fût pas trop considérable, mais ici encore ils produisirent une amélioration plus grande que les verres concaves combinés à l'appareil sténopéique, toujours est-il que l'acuité visuelle fut augmentée et que le malade voyait encore un peu mieux qu'avec les autres moyens de correction. Dans le cinquième cas, l'amélioration fut manifeste.

[1] Voir *Bericht über die zwölfte Versammlung der Ophihalmologischen Gesellsch.* Heidelberg, 1879, p. 50. *Ausserordentliches Beilageheft zu den klinische Monatsblätter für Augenheilkunde*, XVIIe Jahrgang, Stuttgrat, 1879.

Voici l'observation de ce cas :

Observation I. — Jeune fille âgée de 19 ans. Sur l'œil droit il y avait un kératocône typique, la cornée parfaitenent transparente sans tache centrale, de sorte que la correction devait fournir des résultats bien favorables. Sans aucune espèec de verre la malade comptait les doigts à 15 pieds de distance avec l'appareil sténopéique et les verres concaves et cylindriques ; l'amélioration allait jusqu'à 1/10. Avec les verres coniques, l'acuité visuelle était amenée à 1/2. Tandis que la malade lisait avec peine à la distance ordinaire les caractères 9 et 10 sans verres et avec des verres concaves, elle put lire avec le n° 3 conique les caractères 3 et 4 de Jæger à la distance ordinaire, et les caractères 1 et 2 de Jæger à une distance très rapprochée.

M. Dor, qui avait expérimenté tout d'abord avec les verres de Rælmann, s'efforça de perfectionner ces verres, et quelque temps après il présenta à la Société des sciences médicales de Lyon dans sa séance de décembre 1880 des verres coniques[1], qu icomme exécution ne laissent rien à désirer; en même temps il ajouta aux n^os de Rælmann les n°s 2 ^mm 5 et 3 ^mm. Cette série paraît suffisante pour les besoins de la pratique. Il essaya ces verres sur cinq cas différents, ou huit yeux, car chez deux malades le kératocône était unilatéral. M. Gayet a étudié depuis les mêmes verres coniques sur deux de ses malades, dont l'un, jeune garçon, n'a pas donné des réponses bien nettes. Voici, d'après le *Lyon Médical* (t. XXXVI, p. 272), les observations de M. Dor, auxquelles nous ajouterons une observation de M. Gayet.

Obs. II. — Mlle R... fut atteinte, à l'âge de 8 ans, d'une paralysie du facial du côté gauche avec lagophtalmos. Au mois de

[1] Fabriqués par M. Artaria, opticien à Genève.

février 1879, je lui fis une iridectomie optique étroite, puis quelques jours après, je pratiquai la blépharorhaphie. La vision de cet œil était 4/200 ; le 19 février, sept jours après l'opération, 20/200, et avec un appareil sténopéique à fente verticale, 20/70. Avec le verre conique, 1mm, la vision était également de 20/70, soit aussi bonne qu'avec l'appareil sténopéique. L'acuité visuelle n'a donc pas gagné ; par contre, la limitation du champ visuel, qui rend si difficile le port de lunettes sténopéiques, n'existe plus, et les verres corrigent à toute distance, aussi bien de près que de loin.

M. Dor dit à cette occasion qu'il s'en tient encore à l'iridectomie soit simple, soit double, comme elle a été recommandé par Bowman, dans *tous les cas où le sommet du cône est transparent*. Il n'emploie l'opération de de Græfe, la trépanation ou la cautérisation, absolument que lorsqu'il existe une opacité au sommet du cône.

Obs. III. — M. C... Double kératocône avec légère opacité du sommet, opéré il y a quelques années par Liebreich. Vision sans verre n° 200, lu à 15 centim. Avec l'appareil sténopéique, œil gauche, 20/200, œil droit, 10/200. Avec le verre conique 1mm, œil gauche, 20/100, œil droit 10/200. Pour le meilleur œil, la vision avec le verre conique est donc meilleure qu'avec l'appareil sténopéique. Or, si ce dernier améliore beaucoup l'acuité visuelle, il ne peut servir que dans le cas où le malade reste en repos et veut pour un instant regarder un objet comme nous pourrions le faire avec une lunette d'approche. Il est si gênant à cause de la limitation du champ visuel, que le malade ne s'en sert jamais en marchant et sacrifie la netteté à la vue d'ensemble. Ici les verres coniques seront donc d'un grand secours.

Obs. IV. — Mlle M..., 18 ans, dit s'être aperçue dès l'âge de 5 ans, à la suite d'une rougeole, que sa vue baissait. Je la vis au mois d'octobre 1879. Kératoconus des deux yeux avec légères taches des cornées, surtout à l'œil gauche. Œil gauche, vision 20/200 avec fente sténopéique verticale et verre. — 1/3 sphéri-

que (12 D). Œil droit, vision 20/70 avec 1/9 sphérique et fente sténopéique.

Novembre 1879. Iridectomie aux deux yeux.

Décembre 1880. Vision : 200/100 œil droit, 20/200 œil gauche, sans verres. L'appareil sténopéique corrige jusqu'à 20/70, le verre $\frac{1}{3\ 1/2}$ sph. (11 D.) également, mais la malade ne voit plus rien de près.

Avec les verres coniques : 3mm pour l'œil gauche, vision 20/100; 2mm œil droit, vision 20/70, mais avec les deux yeux ensemble et les verres coniques, la vision égale 20/50.

Ainsi donc, amélioration même sur la vision sténopéique et conservation du champ visuel, et surtout amélioration de la vision rapprochée aussi bien que de celle au loin.

Obs. V. — Sœur Ste-S... se présente le 27 septembre dernier avec un kératoconus des deux yeux. Vision, œil droit 20/200, 20/50 avec 3mm coniques.

Double iridectomie de cet œil dans la direction du méridien de meilleure vue, la première le 28 septembre, la seconde le 2 octobre. Le 10 octobre, 20/100 sans verres ; 2mm conique, 20/30 deux lettres.

Œil gauche plus mauvais : vision, 6/200, sténopéique, 20/100, n'a pas encore été opéré, la malade préférant attendre le résultat définitif de l'œil droit.

Obs. VI. — M. J. B..., 21 ans et demi, vint me consulter le 30 août dernier. Je constate sur l'œil droit un kératoconus avec tache centrale de la cornée résultant d'une opération par cautérisation. La vision, 15/200, s'améliore jusqu'à 20/100, aussi bien par le verre sphérique, 1/6 (circa 6. D.), que par les verres coniques 1, 2 1/2 et 3mm. Le fait est dû à la présence du leucôme central. Il est probable qu'une iridectomie améliorerait la vue, mais le malade ne s'y décide pas, l'œil gauche étant tout à fait bon, à part une myopie de 1/24 (1, 5 D).

On voit donc par ces chiffres que sauf dans l'observation VI où la cause de l'insuccès est facile à déterminer,

les verres coniques ont toujours corrigé le défaut de courbure au moins aussi bien que l'appareil sténopéique, mieux même dans l'observation V.

« Si nous ajoutons, dit M. Dor en terminant, à cette augmentation de l'acuité visuelle, qu'elle se produit aussi bien de loin que de près, ce qui n'a pas lieu pour les forts verres sphériques employés jusqu'aujourd'hui, et qu'en outre les malades conservent toute l'étendue de leur champ visuel, vous conviendrez que les verres coniques constituent une nouvelle conquête pour l'oculistique. »

Obs. VII. — (Prise dans le service de M. le Professeur Gayet par M. le Dr Leroy).

Double kératocône. — Monnier Jean-Marie, 15ans, cultivateur, entré le 25 octobre 1880. Début, au dire du malade, il y a deux ans.

L'examen direct montre que le kératocône est beaucoup plus prononcé à gauche qu'à droite. O D. V = 0,4 et 0,7 avec le trou d'épingle. O G. V = 0,04 et avec le trou d'épingle 0,1.

17 novembre. — Cautérisaton ignée de la cornée gauche au moyen du cautère électrique de la pile Trouvé portant sur le sommet apparent du cône ayant détruit l'épithélium et la membrane de Bowman sur une étendue de 2 mm. de diamètre. Pansement : bandeau et atropine.

18 nov. — N. n'a pas souffert.

19 nov. — Œil un peu rouge larmoyant. L'ulcération pratiquée par la cautérisation a ses bords très nets.

10 décembre. — O G. V < 0,1. Avec les verres coniques. 2 mm. de profondeur, V = 0,2.

Le sommet du verre correspond à peu près au sommet du cône cornéen, mais le malade regarde par un point du verre situé à environ 5 mm. du sommet du cône. Aucun verre sphérique ne lui donne une amélioration capable de lui faire lire ZU à 5 mètres. (0,1. Échelle Monoyer).

OD, le verre conique, 3 mm., fait monter l'acuité de 0,4 à 0,6, le malade regardant par un point du verre éloigné de 10 mm. environ du sommet du cône :

Essai des verres cylindriques.

OG, verre cylindrique, —5 dioptries procure une amélioration d'environ 0,1 d'acuité.

O D, verre cylindrique — 2 D axe presque vertical porte l'acuité de 0,4 à 0,5.

Quand, muni de ce verre cylindrique, le malade regarde le tableau des lignes radiées qui sert à la détermination de l'astigmatisme, il voit quelque lignes beaucoup mieux, mais il y en a d'autres en assez grand nombre qui paraissent jetées au hasard comme des allumettes sur le champ du tableau, en un mot elles ne convergent plus vers un centre commun. Ce phénomène peut déjà faire prévoir une polyopie par suite d'irrégularités dans la surface cornéenne analogues à des facettes plus ou moins courbes.

11 déc. —Nouvelle cautérisation de l'œil gauche.

13 déc. — A 5 mètres, le malade regarde les lettres ZU, à l'œil nu, mais sans les lire, elles sont nuageuses; le verre conique, 2 mm. qui le 10 décembre lui donnait une acuité de 0,2 en regardant par un point du verre situé à 6 mm. du sommet du cône lui donne maintenant une acuité de 0,3 et en regardant par un point situé à 10 mm. du sommet du cône.

15. déc. — O. G. V = 0,1 œil vu. L'effet heureux de la cautérisation commence à se faire sentir. L'œil est cependant rouge et larmoyant.

17 déc. — O. G. V. = 0,4 à l'œil nu, lit même deux lettres de la ligne supérieure. Les lignes radiées du tableau convergent toutes vers un centre commun, tandis que pour l'œil droit à cette même distance de trois mètres il y a encore quelques lignes qui ne passent pas par le centre. L'astigmatisme de cet œil gauche semble donc devenu régulier; le verre cylindrique convexe 2 + lui fait voir toutes les lignes d'une manière égale à la distance de trois mètres, mais l'acuité ne paraît par y gagner beaucoup ; de plus pendant l'essai le malade dit qu'il y a des instants où il voit mieux qu'à d'autres.

Étude de la polyopie.

18. déc. — V = 0,5 œil nu. O. G. Ainsi la cautérisation a pu faire monter l'acuité de moins 0,1 jusqu'à 0,5, tandis que les verres coniques n'avaient pu produire une amélioration que de 0,2. Instillation d'atropine, V = 0,1. Le malade voit deux fois les lettres Z U, qui pour cet examen sont isolées par un diaphragme

noir rectangulaire de 10 centimètres de hauteur sur 25 de largeur. Ces deux images sont superposées sur une ligne légèrement oblique. Si on fait passer un crayon devant l'œil de haut en bas, à un certain moment l'image supérieure disparaît et l'image inférieure reste seule. On pourrait ainsi arriver par ce procédé à localiser chaque facette correspondant à chaque image. Quelques jours après, cette même étude a révélé la présence d'un nombre d'images beaucoup plus considérable; le malade en a distingué jusqu'à quatre. Ainsi le malade vers le mois de janvier avait 0,2 d'acuité pour les deux images les plus nettes.

5 janvier. — O. G. V = 0,2. Ainsi le malade a perdu 0,3 de l'amélioration que lui avait procurée la cautérisation.

8 janvier. — Cautérisation nouvelle. Cette cautérisation est suivie d'une amélioration analogue à la première, l'acuité remonte à plus de 0,4.

5 février. — L'acuité est encore de 0, 4.

26 février. — Mais cet heureux résultat ne se maintient pas, car aujourd'hui l'acuité est redescendue à 0,2. Cette fois, nous nous livrons encore à un nouvel examen comparatif des différents verres coniques cylindriques et sphériques.

O. D. = 0, 5. O. G. V = 0, 2.

O. G. avec — 3; V = $\frac{3,90}{16,66}$ O. G. avec 3 sph. combiné avec — 4 cyl. à 125°; V = 0,3.

O. G. avec verre conique 2 mil. V. = $\frac{5}{16,66}$ = 0,3. Le malade regarde à environ 2 mill. du sommet du cône.

Avec verre conique 2 mill. 5 V = $\frac{5}{16,66}$ 0,3. Le malade regarde à environ 5 mill. du sommet du cône.

Avec verre conique 3 mill. V = $\frac{5}{16,66}$ = 0,3.

Le malade regarde à environ 5 millimètres du sommet du cône.

O. G. avec verre conique 3 mill. + 10, V = 0,4.

O. D. avec verre conique 2 mill. V = 0,6, même acuité avec verre conique 3 mill., mais le malade regarde à une distance plus grande du sommet du cône.

O. D. avec verre cyl. — 3 D. à 82°5, V = 0,6.

Avec le trou d'épingle le malade distingue mieux, mais son acuité ne s'élève pas de 0,1.

Obs. VIII. — M. D. A., 35 ans. Double kératocône. Point de maladies oculaires précédentes.

O D. 20′/XL, difficilement une lettre.

O G. 4/CC, sans verres, (20/LXX, il y a deux ans).

O G. lit Sn 1 ½ à 8 pouces.

O D. lit Sn 3 ½ à 8 pouces également.

Le malade voit 20/XX de son œil gauche avec —1/7 ½.

Les verres sphériques n'améliorent pas la vision de l'œil droit, mais le malade voit 20/XL toutes les lettres avec — 1/36 cylindriques.

Avec verre conique, 0,5 mm. (Raehlmann) le malade voit 20/XL une lettre. Avec 2 mm., le malade voit moins bien.

Avec 2 mm. 5 (Dor) 20/LXX;

Avec 3 mm. moins net.

Ici donc, les verres coniques n'ont pu corriger autant que les verres sphériques et les verres cylindriques, probablement à cause d'une tache centrale diffuse qui existait à la cornée.

Ainsi que nous l'avons dit en tête de ce chapitre, Ræhlmann ne put obtenir que des verres coniques. Schöler combla cette lacune et le 28 avril 1880 il annonçait à la Société de médecine de Berlin [1] que, grâce à une nouvelle méthode, la fabrique d'instruments d'optique de Rathenow était en état de polir un hyperboloïde quelconque remplissant les conditions de réfraction désirées. Schöler put ainsi obtenir une série de verres hyperboloïdes de 3, 3 1/2, 4, 4 1/2, et 5 millimètres de profondeur qu'il essaya dans le cas suivant :

Obs. IX. Mlle N..., âgée de 27 ans, de Berlin, borgne, a sur son œil gauche, un peu au-dessus et en dehors du centre de la cornée, un kératocône considérable, avec léger trouble au sommet. Le reste de la cornée présente des troubles encore plus considérables, consécutifs à une kératite panneuse, après une conjonctivite granuleuse. Au point de vue ophtalmoscopique, il y a myopie au plus haut degré. L'acuité visuelle est de 14/200,

[1] *Berlin. med. Wochenschr.*, n° 26, p. 377, 28 juin 1880.

aussi bien avec que sans les verres concaves les plus forts, et Sn n° 1 1/11 ne peut être déchiffré péniblement qu'à une distance d'environ 1 3/4 à 2 pouces. Avec le verre hyperbolique de 4mm, l'acuité s'élève à 1/5. et Sn n° 1 1/11[1] peut être lu couramment à une distance de 7-8 pouces. La malade qui a demandé en vain jusqu'à ce jour un verre convenable « à tant d'oculistes et d'opticiens », est enchantée d'en avoir enfin trouvé un, avec lequel elle puisse traverser la rue toute seule sans se faire accompagner et déchiffrer les plaques des rues. C'est la première fois, dit-elle, qu'avec un verre elle voit, non seulement les contours de tous les objets, mais encore tous les objets notablement agrandis. Ce dernier point d'agrandissement, elle l'a indiqué d'une manière assez uniforme pour tous les verres hyperboliques, tandis que les verres concaves les plus forts lui étaient insupportables à cause du rapetissement excessif des objets. Remarquons à ce sujet que la distance des verres reste à peu près la même dans tous les cas. Chacun des verres hyporboliques, ajoutant à l'action des verres concaves l'action des verres cylindriques, c'est-à-dire que ce n'est qu'en le tournant d'une manière déterminée, que les contours des objets apparaissent nettement, et il suffirait naturellement de légers déplacements latéraux pour obtenir une action tout à fait différente au point de vue optique.

Avant ce tirer les conclusions sur l'emploi des verres coniques et des verres hyperboliques, ainsi que du rôle qu'ils sont appelés à jouer dans l'ophtalmologie, nous croyons indispensable d'entrer dans quelques considérations sur la réfraction à travers les surfaces coniques. M. le Dr Leroy, médecin aide-major, a bien voulu se charger de ce travail et nous communiquer à ce sujet la note suivante que nous allons transcrire fidèlement.

« L'expérience, d'accord avec la théorie, montre qu'un œil amétrope quelconque, regardant dans une direction déterminée n'utilise qu'une partie relativement petite de la surface du verre employé pour corriger l'amétropie.

Cette partie a une étendue en rapport avec le diamètre de la pupille; elle sert de base au cône des rayons venant du point fixé; mais comme la distance du verre à la pupille est relativement petite, si on néglige les différences provenant de cette origine, on peut considérer cette base comme commune à tous les pinceaux lumineux des divers points du champ visuel. D'ailleurs si on couvre de noir de fumée les verres de ses lunettes, après avoir déterminé approximativement le point par où passe la ligne visuelle qui correspond au point de fixation, en enlevant peu à peu du noir de fumée autour de ce point, il vient un moment où les choses sont absolument comme si toute la surface des verres était découverte; et si l'on examine le diamètre de la partie privée de noir de fumée, on constate qu'elle est de 3 ou 4 millimètres environ. On s'est assuré qu'il en était de même pour le malade de l'observation (VII) qui a fourni la matière de quelques-unes des remarques de cette note.

Supposons le point lumineux P (fig. 1) situé à l'infini, les rayons tombent sur le verre conique C A B D, parallèlement à l'axe de symétrie S N, c'est-à-dire perpendiculairement à la face plane A B, qui est tournée vers l'objet P. Tous les rayons du pinceau traverseront la face A B sans subir aucune déviation et ils arrivent à la face conique C S D, étant parallèles entre eux et parallèles sur l'axe S N de la surface.

Soit *m n* l'étendue de la surface totale du verre ou l'étendue du pinceau lumineux dont les rayons sont susceptibles de traverser la pupille de l'œil, nous admettrons cette restriction que cette surface est infiniment petite et nous supposerons que la forme de la surface *mn* est déterminée

pour une courbure du 2e degré quelconque du genre cercle ou ellipse. Nous aurons à considérer successivement les rayons du pinceau comme appartenant à des plans menés par l'axe du cône SN ; un de ces plans, qui est le plan de figure, contient le rayon central PM du pinceau. Nous appellerons sections *primaires* du pinceau ces sortes de sections dont le plan de figure est le type. Nous aurons, en outre, à considérer les rayons comme groupés dans des plans perpendiculaires au plan de figure et parallèles en même temps à PM ou à SN. Nous donnerons le nom des sections *secondaires* à ces sortes de sections du pinceau.

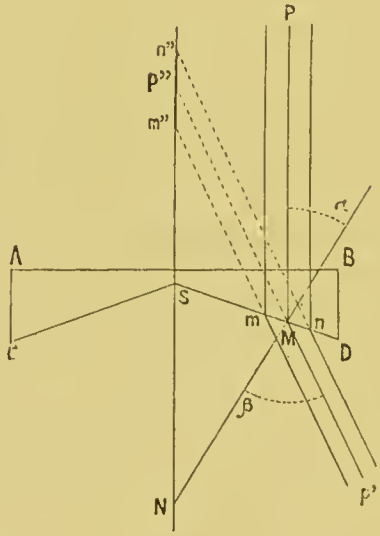

Fig. 1.

Construisons d'abord la marche du rayon central PM, menons la normale MN à la surface conique au point M; elle rencontre l'axe du cône en un certain point N. Il en sera de même de toute normale à la surface du cône. Comme les rayons incidents sont tous parallèles à l'axe du cône, et que d'ailleurs les normales aux points d'incidence

rencontrent cet axe, il s'ensuit que tous les plans de réfraction des divers rayons du pinceau contiennent l'axe du cône, et que par suite tout rayon réfracté rencontrera cet axe en un point. Soit P″ ce point pour le rayon central, il est ici virtuel, parce que les rayons passent d'un milieu plus réfringent, le verre, dans un milieu moins réfringent, l'air.

En général un pinceau lumineux étant réfracté par une surface quelconque, il ne reste homocentrique que si cette surface est sphérique et si ce pinceau tombe normalement sur elle; ici non seulement la surface réfringente n'est pas sphérique, mais de plus l'incidence est oblique et a une valeur bien déterminée et égale à l'angle de génération du cône avec son axe. Dans ces conditions, le pinceau refracté sera astigmate, c'est-à-dire qu'il présentera deux lignes focales que nous allons aisément déterminer. Les rayons incidents du plan de figure (section primaire) resteront dans ce même plan après réfraction et ils se rencontreront à l'infini. Cela est évident par suite des conditions géométriques de la figure, cela ressort aussi de la relation :

$$\frac{\cos^2 \alpha}{p} + \frac{n \cos^2 \beta}{p'} = 0$$

dans laquelle α et β sont les angles d'incidence et de réfraction p et p', les distances du point lumineux et du point de concours des rayons de la section primaire de la surface, quand cette surface est plane, et c'est ici le cas, puisque les rayons tombent tous suivant une arête du cône. Donc en menant par m et n des parallèles à $M\,p''$ nous aurons les rayons externes du pinceau dans ce sens, ils rencontrent l'axe du cône en m'' et n''. Nous avons

désigné par p' le point de concours situé à l'infini dans la direction $m\ p'$ des rayons du plan de figure.

Si nous considérons une section primaire quelconque, il en sera exactement de même; or pour avoir des sections primaires il suffit de faire tourner la figure autour de l'axe SN, et l'on voit que les points m, m, n, décriront des perpendiculaires au plan de figure, c'est-à-dire les points d'incidence du pinceau considéré comme divisé en ses sections secondaires, le point p' décrira ainsi une droite perpendiculaire au plan de figure des lignes focales cherchées; car ces lignes droites sont perpendiculaires au plan de figure et situées à l'infini.

Les points p'' m'' n'' resteront fixes, c'est-à-dire que chacun d'eux est le point de rencontre des rayons considérés comme appartenant à une section secondaire dont p'' m'' n'' est l'autre ligne focale.

Pour représenter l'aspect d'un tel pinceau, supposons que les points d'incidence de M sont arrangés de telle sorte que les plans menés perpendiculairement au rayon central réfracté coupent MP″ en M, le pinceau réfracté suivant une circonférence, ce qui revient à dire que le pinceau incident a un certain contour elliptique. La deuxième ligne focale p'' m'' est inclinée sur le rayon central, mais on démontre qu'une section du pinceau ménée par P″ perpendiculairement au rayon central, n'en coupera pas même le pinceau suivant une ligne droite à un infiniment petit du 2e ordre près. Cela posé, la figure 2 représente différentes coupes du pinceau réfracté.

I réprésente la projection d'une section du pinceau sur le plan perpendiculaire, et II représente la projection de

cette même section sur un plan mené suivant l'axe du pinceau perpendiculairement au plan de la figure 1.

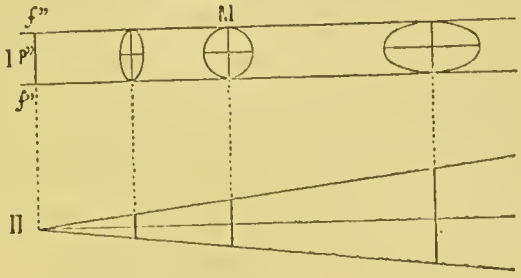

Fig. 2.

En résumé nous ne voyons pas autre chose qu'une variété du pinceau astigmate, ce qui devait être, puisqu'un cylindre n'est autre chose qu'un cône de même base dont le sommet est à l'infini. On obtiendrait des résultats analogues dans le cas général de la réfraction conique, c'est-à-dire que le pinceau réfracté présenterait des lignes focales, mais en général aucune d'elles ne se trouverait sur l'axe du cône, comme nous l'avons trouvé dans le cas particulier étudié. Je n'examinerai pas ici le cas particulier de la question que j'ai traitée dans un mémoire en cours de publication. (Leroy, théorie de l'astigmatisme, *Archives d'ophtalmologie*, — 1881.)

La théorie nous amène à conclure que l'action d'un verre conique est identique à celle d'un verre cylindrique dont la courbure serait la même que celle du cône au point considéré ; mais il faut bien faire attention que cette identité n'existe que dans des limites réellement infinitésimales de la surface du verre employé. Plus on s'écarte de ces limites, plus les différences caractéristiques de chacune de ces surfaces s'accentuent, et l'expérience montre en effet que les différences sont très appréciables pour l'œil. Ainsi chez le malade que nous avons

examiné comparativement avec des verres cylindriques et avec des verres coniques (obs. VII), il a été constaté que l'amélioration apportée par les verres cylindriques, tout en étant notablement supérieure à celle apportée par un verre sphérique, était encore inférieure à celle d'un verre conique. Nous avons constaté pour l'œil gauche une différence de 0,1 d'acuité visuelle en faveur des verres coniques; pour l'œil droit au contraire également atteint de kératocône, nous sommes arrivé à peu près à une identité d'action des deux espèces de verres coniques et cylindriques. Toutefois il y a dans les conditions de l'expérience des causes d'incertitude dont nous n'avons pu nous affranchir. L'œil gauche est atteint d'une polyopie telle, qu'il voit très nettement, à 4 ou 5 mètres trois rectangles blancs d'un décimètre environ de hauteur sur 3 décimètres de base; sur deux, et quelquefois sur trois de ces images il lit les lettres Z U, M C F de l'échelle Monoyer. Une telle polyopie, tout à fait hors de proportion avec celle qui provient du cristallin normal, s'explique assez bien en admettant la conicité de la cornée de notre malade comme composée en réalité de bosselures, constituant plusieurs surfaces distinctes juxtaposées sur la surface cornéenne. Dès lors nous ne sommes pas certains que le malade emploie nécessairement la même surface cornéenne quand il se sert du verre sphérique et du verre conique. De nouvelles recherches sont donc nécessaires pour élucider la valeur comparative des deux espèces de verres.

En général l'action d'un verre conique, ou plus exactement, d'une partie d'un verre coniqueetqueuxlde M. Dor dépendra de deux conditions :

1° Valeur du rayon de courbure M N (fig. 1) de la partie moyenne du verre employé ;

2° Mode de variation de ce rayon de courbure le long de la partie utilisée si on n'est pas en droit de considérer les limites de cette partie telles que les variations du rayon de courbure suivant son étendue ne soient pas négligeables.

Si cette deuxième condition était indifférente, rien ne distinguerait l'action d'un verre cylindrique de celle d'un verre conique. Comme pour l'œil droit du sujet, nous n'avons pas constaté de différences notables, on est déjà fondé à penser qu'il se rencontrera des cas de ce genre.

En appelant *d* la longueur S M (fig. 1) et ω l'angle de la génératrice du cône avec son axe, le rayon de courbure variable a pour expression :

$$R = d \operatorname{tg} \omega.$$

Appelons *d* le diamètre de la surface utilisée du verre, $d = mn$. Nous aurons pour valeur des rayons extrêmes :

$$R' = \left(d + \frac{\delta}{2}\right) \operatorname{tg} \omega. \quad R'' = \left(d - \frac{\delta}{\omega}\right) \operatorname{tg} \omega.$$

$$\text{d'où } R' - R'' = \delta \operatorname{tg} \omega.$$

On voit que la différence du rayon extrême ou la variation du rayon dépend de l'angle d'ouverture du cône.

En résumé, l'effet d'un verre conique se détermine, toutes choses égales d'ailleurs (*a*), par l'angle d'ouverture du cône (*b*), par la distance du sommet de la surface utilisée. Ce qui a été constaté chez le malade de l'observation VII.

Il serait intéressant de résoudre cette question, à sa-

voir, si les conditions de variation du rayon de courbure de la surface utilisée suivant une loi déterminée, tons nécessaires, ou, dans le cas contraire, si un verre cylindrique pourrait suppléer un verre conique et réciproquement si dans l'astigmatisme un verre conique pourrait remplacer un verre cylindrique.

Comme d'ailleurs il est inutile d'avoir un verre complet, c'est-à-dire des verres taillés en pavillon entier comme ceux de M. et Dor, et qu'il suffirait d'avoir des surfaces découpées sur un tel cône ou des verres taillés sur une matrice conique en les appliquant en un point différent du sommet, la construction des verres coniques ne subirait pas plus de difficultés que celle des verres cylindriques ; de plus elle serait plus économique, parce la même matrice pourrait servir à tailler un grand nombre de verres de valeurs différentes, ce qui n'a pas lieu pour les verres cylindriques.

Nous terminerons ce rapide aperçu par quelques considérations qui rentrent dans le sujet pathologique du travail. Nous avons supposé, comme c'était le cas du malade que nous avons sous les yeux, que les parties utilisées du cône étaient complètement différentes du sommet et que d'ailleurs elles avaient une étendue suffisamment petite.

Considérons maintenant un cône d'une étendue quelconque et un faisceau de rayons parallèles également illimité, tombant sur le cône parallèlement à l'axe. On peut comsidérer les rayons incidents comme décomposés en surfaces cylindriques emboîtées les unes dans les autres, comme les feuillets de l'écorce d'un arbre. On voit que les rayons réfractés se trouvent non plus sur des

cylindres, mais sur des cônes emboîtés également les uns dans les autres, ayant tous le même aspect et le même angle d'ouverture ainsi que cela est représenté fig. 3.

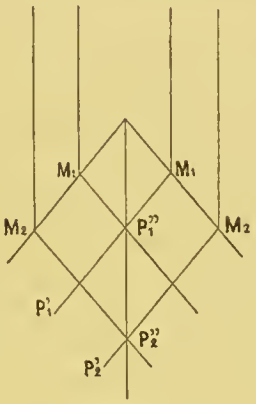

FIG. 3.

Nous avons des foyers tels que P_1' P_2'', situés à l'infini comme nous l'avons montré, et les autres foyers P_1', P_2'' se trouvent placés sur l'axe du cône, et cela d'un manière continue jusqu'au sommet.

Il en serait absolument de même dans les cas de la réflexion, de sorte que l'œil qui regarde le sommet d'un cône réfléchissant, voit non seulement le sommet et les points voisins, mais une foule d'autres points lumineux situés dans le voisinage du sommet. Comme d'ailleurs les conditions d'incidence sont rarement telles que ces foyers se trouvent régulièrement sur l'axe même du cône, on s'explique très bien les difficultés que l'on éprouve à reconnaître le sommet d'un tel cône, lequel apparaît comme émoussé terminé par une surface diffuse C'est ainsi que certains auteurs ont été amenés à décrire des altérations cornéennes siégeant au sommet de certains kératocônes alors que ces altérations n'existaient pas en réalité. »

CONCLUSIONS

Le kératocône est une anomalie de la forme de la cornée à la suite de laquelle cette membrane a pris une configuration plus ou moins conique ou plutôt hyperbolique. Il est congénital ou acquis, primitif ou consécutif. Le kératocône primitif se développant sans aucune trace d'inflammation précédente, est lié probablement à des lésions de la cornée survenues pendant la vie intra-utérine. Le kératocône consécutif, au contraire, se développe après une ophtalmie le plus souvent panneuse.

Les causes incriminées dans la production du kératocône ne peuvent agir efficacement qu'autant que la cornée se trouve amincie en un point, soit à la suite de lésions congénitales, soit à la suite de lésions acquises.

Il se distingue facilement des autres anomalies de la forme de la cornée. Le pronostic est, d'une manière générale, défavorable.

Parmi les procédés opératoires ceux qui ont réussi à produire une certaine amélioration sont le procédé de de Graefe, abrasion et cautérisation au nitrate d'argent, le procédé de Bowman, trépanation de la cornée, et le procédé de M. Gayet, cautérisation ignée. Il est à remarquer cependant que ces divers modes de traitement ne sont pas sans avoir leurs inconvenients, à cause de la tache qui en résulte. En ce qui concerne la cautérisation ignée, les effets ont varié. Nous voyons en effet survenir chez le malade de l'observation VII, une légère amélioration, après une première cautérisation; puis, après une seconde cautérisation, nous constatons une amélioration très nette, mais qui ne s'est pas maintenue dans son intégrité; de là une troisième cautérisation qui passe par les mêmes phases que la précédente; enfin une dernière cautérisation laisse l'acuité visuelle dans le même état, à 0,2. Le traitement par la cautérisation ignée est donc susceptible de donner de beaux résultats, mais nous croyons qu'il y aurait à rechercher les causes qui peuvent atténuer ces résultats, et celles qui font que dans certains cas le résultat obtenu est nul. Nous ne pouvons donner aucun éclaircissement précis sur ces différents points, rien dans l'état du malade ne s'étant produit qui pût indiquer la voie des recherches. M. Gayet pense que le point à cautériser n'est pas indifférent et que la profondeur dans laquelle pénètre le fer rouge doit entrer en ligne de compte.

Les verres coniques produisent presque toujours une

certaine amélioration ; cette amélioration peut être considérable dans certains cas alors que dans d'autres elle est presque nulle. Ces différents effets s'expliquent par l'immense variété des déformations que peut offrir une cornée conique, et on doit même s'attendre à ce que les verres coniques bien choisis puissent donner une correction parfaite dans certains cas, bien que nous n'en ayons pas constaté d'aussi heureux. Dans le petit nombre de malades que nous avons examinés, nous avons pu constater une grande variété dans les résultats, il nous est donc permis de penser que des cas plus heureux nous auraient fourni des résultats encore meilleurs. Le malade de l'observation VII, par exemple, accusait une amélioration de 0,2, et cependant ce n'était guère un cas favorable, puisque nous avons de fortes raisons de croire que la déformation consistait en des sortes de facettes courbes arrangées sur la surface du kératocône.

La théorie nous indique que les verres coniques doivent avoir une action sensiblement égale à celle d'un verre cylindrique. L'expérience faite sur le malade de l'observation VII a confirmé ces prévisions dans un cas, et les a infirmées dans l'autre, mais la question n'est pas résolue et demande de nouvelles recherches.

Ce qui ressort encore de l'obs. VII, c'est qu'il n'est pas nécessaire de construire des cônes entiers mais seulement des segments de surfaces coniques.

On a même vu à l'obs. VII que deux verres coniques bien différents, 2 mill. et 3 mill., produisaient une amélioration égale dans l'œil droit ; seulement le malade regardait par des points du verre qui dans les deux cas étaient différemment éloignés du sommet du cône.

Nous croyons que les verres coniques, les seuls que nous avons pu étudier, pourront être heureusement appliqués au keratocône et la correction sera d'autant plus grande que la surface de la cornée sera plus régulière, dans tous les cas une iridectomie préalable faite d'après le meilleur méridien de la cornée est toujours nécessaire.

BIBLIOGRAPHIE

1748. J.-G. Guenz, Dissert. de staphylomate. Lips. 1748, V. Haller, *Collect. Dissert. Chirurg.*, t. 1 n° 24.

1748. B.-D. Mauchart, Staphyloma, vexatum nomen affectusque oculi diffic. atque intricat. Tuebing. V. Haller, *Collect. dissert. chirurg*, t. I. n° 25.

1766. J. Taylor, dans sa *Nova nosographia ophthalmica*, Hamb. et Lips.

1800. Schmelz, *De staphylomati dissertatio*, Jenæ.

1802. Leveillé, dans sa traduction de Scarpa. — *Traité sur les maladies des yeux*. Paris, t. II, p. 179.

1805. James Ware, *Chirurg. observat. relativ to the eye*, 2te édition 2 vol. London.

——— *Chir. Beobachtungen über die Augen*, übersezt von Runde, p. 81.

1806. Arthur Edmonston, *Treatise on the varieties and consequences of ophthalmy*. Edimburgh, p. 184.

1806 Wardrop, *Essais on morbid anatomy of the eye*, v. I, p. 117.

1811. Robertus Lyell, In *Edinburgh med. and Surg. Journ.*

1813. Beer, *Das Auge*, Wien, p. 60.

1816. Meckel, *Patholog. Anat.*, Bd II, Abtheil. 1, p. 267.

1816. Robertus Lyell, *Dissert. de staphylomate pellucido conico*, Petrop.

1816. Himly, *Zusammengestellte Beobachtungen über das Staphyloma conicum, in Bibliothek f. Ophtal.*, Bd I, H. 2, p. 345.

1817. W. Adams, *In Journ. of Sc. and Arts*, n° 4.

1817. Demours, *Traité des maladies des yeux*.

1818. Chelius, *Ueber die durchsichtige Hornhaut des Auges*. Karlsruhe.

1818. Wardrop, Ueber die pathologische Anatomie des menschlichen Auges. In Rust's *Magazin für die gesammte Heilkunde*. Berlin, Bd III.

1819. D.-C Himly, *Bibliothek für Ophthalmologie*, etc. Hannover, Bd I, Stück 2, p. 401.
1820. Langenbeck, *Neue Bibliothek*, etc., Bd II, Heft 3.
1820. John Vetch, *Practical treatise on the diseases of the eye.*
1821. Article staphylôme *in Diction. des sc. méd.* Paris, t. LII.
1822. G.-L. Helling, *Praotisches Handbuch der Augenkrankheiten*, in 2 Bde. Berlin.
1823. J.-F. Riemann, *Staphylomati nosologiæ specimen* Berol.
1823. Heyder, *Diss. inaug. sistens quædam de staphylomate.* Lips.
1822. J.-L. Friedrich, *Diss. de staphylomate.* Berol.
1823. Radius, Ueber einige Augenkrankheiten welche vorzüglich häufig in England vorkommen. *In Journ. der Chirurg. und Augenheilkunde* von Græfe und Walther, Bd VII, H. 4. p. 570.
1820. V. Ammon, Das Staphyloma Corneæ pellucidum als Morbus congenitalis bei 3 Geschwistern, etc., In *Oken's Isis*, Bd XXI, H. 6, p. 548 ; — In *Hecker's Annalen*, 1829, jan. p. 86 ; — In *seiner Zeitschr.*, Bd I, H. 1, p. 122.
1828. Schön, In *Rust's Magazin*, Bd XXIV, p. 136 ; — In *seiner pathol. Anat. des Auges*, p. 101.
1828. A.-R. Demours, *Maladies des yeux.* Paris, t. II, pp. 380-431.
1828. Rosas, In d. *Med. Jahrb. d. Œsterr. Staates*, Bd XI, p. 162.
1829. W. Elwert, Fall einer Hyperkeratosis in *Rust's Magazin*, Bd XXXI, H. 1, p. 79.
1830. Schmidt (M. Jæger), *Inaugural Abhandlung über Hyperkeratosis*, Erlangen.
1831. B. Seiler, *Bildungsfehler des Auges*, p. 40.
1031 G.-C. Wimmer, *Dissert. de Hyperkeratosi.* Lipsiæ.
1831. Gescheidt, in *V. Ammon's Zeitschr.*, Bd II, H. 4.
1831. Heyfelder, In *V. Ammon's Zeitschr.*, Bd IV, H. 1.
1832. Drei Fälle von sogenannten Hyperkeratosis, *Ibid.*, Bd II. p. 349.
1834. *Atlas de Demours*, Pl. LVII, fig. 1.
Atlas von Ammon, t. VI, pl. III, fig. 13-21.
1834. Walter, *Principles of opht. Surgery.* London. p. 80.
1835. Middlemore, *A treatise of the diseases of the eye*, t. I.
1843. Sichel père, Mémoire sur le staphylôme pellucide conique de la cornée. *Ann. d'oculistique*, 2 vol. supplém., p. 133.
——— Abhandlung über die Enstehung und Behandlung des Staphyloma pellucidum conicum der Hornhaut mit einigen Bemerkungen über die Staphyloma überhaupt. *Journ. v. Walther u. v. Ammon*, Bd III, H. 1.
1844. Pickford, Staphyloma corneæ pellucidum. *Dubl. Journal.* January.
1846. Beobachtung einer Cornea conica in Chir. Ophtal. Klinikum zu München, *Journ. f. Chir. u. Augenheilkunde* v. Walther u. Ammon, t. V, p. 1.
1850 Cooper, Ueber die konische Hornhaut. *Lond. med. Journ.* Mai, Juni.
1851. V. Ammon. *Neue pathologisch-anatomische Untersuchung einer Cernea conica.* Deutsche Klinik n° 45, p. 483.

1852. V. Ammon. Anatom. patholog. Untersuchung einer Cornea conica. *Wien. Med. Wochenschrift.* 14.

1853. Tyrrell. *A practical work of the diseases of the eye.*

1854. Wyngaarden. Ueber die Anwendung der von Donders erfundenen stenopäischen Brillen zur verbesserung des Sehvermögens bei Trübungen der Hornhaut. *Arch. für Ophthalmologie.* T. I, p. 551.

1854. Van Roosbroeck. *Cours d'Ophtalmologie enseigné à l'Université de Gand*, t. I, p. 346.

1854. Nothnagen. *Pratical observations of cornea conica, and on the short sigth and other defects of vision connected with it.* London.

1854. V. Græfe. Zwei Fälle von Kerektasie, in *Arch. f. Ophth.*, t. I, p. 297.

1857. Wharton Jones. Conical cornea, etc. *Medical Times and Gazette* n° 21, p. 389.

1858. V. Græfe. Ueber Iridektomie bei Keratoconus. *Archiv. für Ophth.* IV, 2, p. 271.

1859. Bowman. On conical cornea. *Ophth. Hosp. Reports.*

1859. Caire. *Guérison d'un staphylôme pellucide double.*

1860. Donders. *On the anomalies of the accommodation and refraction* of the eye.

1860. Hurlimann. *Inaugural-Dissertation.* Zürich.

1860. Lawson. Two cases of conical cornea. *Lancet* sept.

1860. Pupillenbildung bei Keratoconus. *Brit. med. Journal*, march 31.

1863. Hulke. Two cases of conical cornee treated by iridodesis. *Ophth. Hosp. Reports*, p. 338.

1863. Walton. On concial cornea. *British Medical Journal*, june 20.

1863. Marheinecke. *De Keratocono Inaug.-Diss. Berlin.*

1864. Schiess-Gemuseus. Zur pathologischen Anatomie des Keratoglobus. *Archiv f. Ophtalmologie.* IX, 3, p. 171.

1865. Dor. Ueber Ophthalmotonometrie. In *Zehenders Klinischen Monatsblätter*, p. 351.

1866. V. Græfe. Heilung des Keratoconus. *Archiv f. Ophthalmologie.* XII, 2, p. 215.

1868. V. Græfe. Ueber den Keratoconus, in *Berl. Kl. Vochenschrift*, n° 23.

1868. V. Græfe. Du Kératocône traduit par Delacroix, *Annales d'oculistique*, t. LX, p. 131.

1868. Meyer. *Gazette des hôpitaux*, n° 25, p. 98.

1868. Ponti-Floriano. Terzo caso di doppia iredoenclesi nella cura del cheratocono pellucido. *Lettera al professore Botto Parma*, 12 gennaio, *ed Annali di Ottalmologia del dottore Quaglino.* 1868.

1868. Moyne Giuseppe. Quarto caso di doppia irido-enclisi. *Lig. medica.* Gennaio.

1869. Ricardo Secondi. *Sulla cura del cheratocono.* Esperienze del dottore Ricardo Secondi, Professore di Oftalmoiatoria nella R. Università di Genova. Torino.

1869. Horner. Zur Behandlung des Keratoconus. *Zehenders Klinische Monatsblätter*, vol. VII, p. 139.

1869. Carter. On conical cornea. *The Lancet*, fevr. 6, mars 13.

1870. Horner. Traitement du Kératocône. *Ann.d'oculistique.* LXIV, p. 156.

1871. Pfluger. Beiträge zur Ophthalmotonometrie. *Inaug. Dissertation*, Bern.

1871. Steinheimer. Ueber Keratoconus und seine Behandlung. mit 2 Tafeln. *Archiv für Augen und Ohrenheilk.* V. Knapp und Moos, II, 1, p. 212.

1872. Behandlung des Keratoconus. *Zehenders Klinische Monatsblätter*, p. 399.

1872. Bader. Treatment of conical cornea by remove of the cone. *Lancet*, I, p. 73.

1872. Traitement de la cornée conique par excision du cône. *Comptes rendus du Congrès de Londres*, p. 34.

1872. Bowman. Trépanation de la cornée conique. *Ibid.*, p. 205-206.

1873. Bowman. Trépanation de la cornée conique. *Annales d'oculistique.* LXX.

1873. Rativeau. *De la cornée conique et de son traitement.*

1873. Hudellet de la trépanation de la cornée.

1875. Meyer. De la trépanation de la cornée. *Annales d'oculistique*, LXXI, p. 277.

1875. Wecker (Masselon). Traitement du Kératocône par le procédé de de Græfe modifié. *Annales d'oculistique*, LXXIII, p. 124.

1878. Pflüger, ein Fall von akutus Keratoconus. Augenklinik in Bern. Bericht über den Jahr 1877.

1878. Panas. Staphylôme pellucide de la cornée ou Keratocône. *Bulletin de la Société de chirurgie*, 5 juin.
Gazette médicale de Paris. Juin.
Le Kératocône. *Gazette des Hôpitaux.*

1878. Martin, Du Kératocône, *Mouvement médical.* Paris.

1879. Gayet, Traitement du kératocône par la cautérisation ignée. *Lyon-Médical*, 9 fév.

1879. Behandlung des Keratoconus mit Glüheisen, *Centralblätt.* October, p. 309.

1879. Rampoldi, Stafilome conico pellucido doppio, *Annali di Ottalmol.*, t. VII, p. 379.

1879. Emmert, Erster Bericht über die Wirksamkeit seiner Privatpolyklinik. Bern.

1379. Schiess-Gemuseus, Augenheilanstalt in Basel, 14er Jahresb. vom 1en Januar 1877 bis zum 1en Januar 1878.

1879. Fèvre, Du kératocône, et en particulier de son traitement. *Thèse de Paris.*

1879. Rælmann, Contribution à la correction du kératocône par les verres, in *Deut. klin. Woehensehr.*, n° 34.

1880. Steinheimer, Zur Behandlung des Keratoconus mit Eserin, *Knapp's Arch.*, Bd IX, II. 3, p. 254.

1880. Schröler, *Sur les verres hyperboliques pour la correction du kératocône.*

1880. Javal. Congrès d'ophtalmologie de Milan. *Annali di Ottalmologia.* Anno IX fasc. 3 et 4 et tirage à part p. 7.

1880. Loring. The Keratometer. A new instrument for measuring the curvature of the cornea. *Transactions of the Ameriean ophthalmological Soeiety. Sixteenth annual Meeting.* Newport 1880 ; et congresso periodico internazionale di Milano, p. 29. Extrait des *Annali di Ottalmologia.* Anno IX fasc. 3 et 4,

1881. Dor. Traitement du Kératocône par l'emploi des verres coniques. *In Lyon médical.* T. XXXVI. Février, p. 271.

1881. Jahresbericht über die Leistungen und Fortschritte im Gebiete der Ophthalmologie, begründet von Dr Albrecht Nagel, und redigirt von Dr Julius Michel, *Bericht f. das Jahr 1879*, 2e Hälfte. Tübingen, 1881, pp. 284-286.

1881. Trumpy, Zwei Fälle einer eigenthümlichen Hornhautdeformität, *Inaug.-Dissert.* Zurich.

Leroy. Théorie de l'astigmatisme. *Archives d'ophtalmologie*, 1881.

Consulter en outre les ouvrages d'ophtalmologie :

De Wecker. *Traité théorique et pratique des maladies des yeux.* Paris, 1862.

Mackenzie. *Traité théorique et pratique des maladies des yeux.* Traduction française par Warlomont et Testelin. Paris, 1857-1865.

Bader. *The human eye and its natural changes.* London.

Stellway von Carion. *Die Ophthalmologie.* 1853.

Sichel Fils. *Maladies des yeux.* Paris, 1869.

Wecker. *Thérapeutique oculaire.*

Grafe, U. Laemisch. *Handbueh der gerammten Augenheilkunde.* Leipzig.

TABLE DES MATIÈRES

Introduction 5

CHAPITRE I. — Histoire pathologique

I. Synonymie, définition et description anatomique. 9
II. Historique. — Anatomie pathologique 12
III. Symptomatologie 16
A'. Symptômes objectifs. 16
B'. Symptômes subjectifs 21
IV. Marche et terminaison 26
V. Diagnostic 28
VI. Pronostic 32
VII. Genèse et étiologie. 32

CHAPITRE II. — Traitement.

A. Traitement hygiénique. 44
B. Traitement médical 44
C. Traitement chirurgical. 48

CHAPITRE III.

Correction du kératocône par les verres coniques 69

Conclusions 89

Bibliographie. 93

Lyon. — Imprimerie Pitrat aîné, rue Gentil, 4.